AUS DEM ZOOLOGISCHEN INSTITUT DER UNIVERSITÄT MARBURG

DIE PHAGOCYTOSE BEI CHIRONOMIDEN

INAUGURAL-DISSERTATION

ZUR

ERLANGUNG DER DOKTORWÜRDE

EINER

HOHEN PHILOSOPHISCHEN FAKULTÄT

DER

PHILIPPS-UNIVERSITÄT ZU MARBURG

VORGELEGT VON

HEINZ-HERBERT LANGE
AUS BORGHOLZHAUSEN

MARBURG 1932

VERLAGSBUCHHANDLUNG JULIUS SPRINGER IN BERLIN

Als Dissertation angenommen am 27. April 1932.

Referent: Herr Prof. Dr. ALVERDES.

Tag der mündlichen Prüfung: 11. Mai 1932.

Gedruckt mit Genehmigung der Fakultät.

R. UNIV.
BIBLIOTHEEK
LEIDEN

Sonderabdruck aus „Zeitschrift für Zellforschung und mikroskopische Anatomie“
Bd. 16, Heft 3/4.

Inhaltsverzeichnis.

Seite

A. Einleitung 754
B. Material und Technik 755
C. Bemerkungen zur Systematik 757
D. I. Die Phagocytose bei Chironomidenlarven 758
1. Die *Plumosus-Thummi*-Gruppe 758
a) Blutkörperchen und grünes Fettgewebe des Thorax 758
b) Morphologie des Phagocytärgewebes 760
c) Histologie des Phagocytärgewebes, ein Vergleich mit dem Perikardialseptum, den Blutkörperchen und den Phagocytärorganen anderer Insekten 769
d) Entwicklung des Phagocytärgewebes 774
2. *Lobiferus* 775
3. *Tanytarsus roeseiventris* 778
4. *Tanypus* 784
II. Die Phagocytose bei Chironomidenpuppen 788
1. Literaturübersicht 788
2. Eigene Untersuchungen 790
a) Die freien grünen Fettzellen und ihre Funktion 790
b) Die Phagocyten und ihre Funktion 794
E. Zusammenfassung der Ergebnisse 802
F. Literaturverzeichnis 804

A. Einleitung.

Die Chironomiden stellen in der Zoologie beliebte Untersuchungsobjekte dar; der Grund dafür ist in ihrem häufigen Vorkommen und in Eigentümlichkeiten zu suchen, die sie aus allen Insektengruppen herausheben. Das Blut spielt bei diesen Besonderheiten eine große Rolle. Unter den Hexapoden ist außer bei *Gastrophilus* allein bei einigen Chironomiden Hämoglobin als Blutfarbstoff bekannt geworden. Ein weiteres Interesse haben sie dadurch erregt, weil nach Cuénot (1887, 1891) bei

Chironomus plumosus keine freien Blutkörperchen vorhanden sind, die man in der Literatur als „Amöbocyten", „Leukocyten" und „Hämocyten" bezeichnet findet.

Das physiologische Verhalten der Blutkörperchen bei Wirbellosen gab Anlaß zu der Bezeichnung „Phagocyten" oder „Leukocyten". Neben anderen Aufgaben kommt ihnen die der Beseitigung von Fremdkörpern aus dem Blute zu. Bei manchen Wirbellosen können unlösliche Fremdstoffe aus der Blutflüssigkeit außer durch Leukocyten durch Phagocytärorgane entfernt werden. Derartige Organe sind für die Hexapoden nur bei niederen Insekten: Orthopteren und *Lepisma* nachgewiesen worden. Die Substanzen werden bei diesen Vorgängen in das Plasma der betreffenden Zellen aufgenommen; man bezeichnet diese physiologische Erscheinung als Phagocytose. Auf sie wurde bei der vorliegenden Untersuchung das Hauptaugenmerk gerichtet.

Cuénot deutete, nachdem er das Fehlen freier Leukocyten bei *Chironomus plumosus* festgestellt hatte, das „grüne Fettgewebe" im Thorax als ihnen analog. Ich stellte mir die Aufgabe, diese Hypothese durch Injektion unlöslicher Substanz auf ihre Richtigkeit hin zu prüfen. Die Annahme jenes Forschers von der funktionellen Gleichheit der Zellen dieses Fettgewebes mit den Hämocyten sonstiger Insekten gründet sich auf ihr gleiches Aussehen; in der Zellform und in den Granulationen herrscht Übereinstimmung.

Die Cuénotsche Ansicht fand indirekt eine Stütze in den Untersuchungen von Vaney (1902) über die Metamorphoseerscheinungen bei Dipteren, u. a. bei *Chironomus*. Ich mußte also bei der Suche nach den Blutkörperchen der Chironomiden, bzw. nach dem ihnen analogen Gewebe, auch über die innere Metamorphose Klarheit zu gewinnen suchen. Infolgedessen gliedert sich meine Arbeit in zwei Teile:

1. Die Phagocytose bei den Larven.
2. Die Phagocytose bei den Puppen.

Die vorliegende Bearbeitung entstand unter Leitung meines hochverehrten Lehrers, Herrn Professor Alverdes, dem ich für sein großes Interesse und seinem immer bereiten Rat zu großem Danke verpflichtet bin. Auch Herrn Privatdozent Dr. O. Mattes danke ich herzlich für seine stete Hilfsbereitschaft.

B. Material und Technik.

Chironomiden sind während der wärmeren Monate in fast allen Wasseransammlungen zahlreich anzutreffen. Die untersuchten Tiere stammten zum größten Teil aus der Umgebung von Marburg. Im Winter wurden sie von einer zoologischen Handlung bezogen, die sie als Fischfutter abgab. Die letzteren Larven gehörten ausschließlich der *Thummi*-Gruppe an. Laich wurde an einem kleinen Tümpel von 1 × 2 qm ge-

sammelt, der im Frühjahr mit einem Graben in Verbindung stand; seine Reichhaltigkeit an verschiedenen Chironomiden war mir bekannt. Um mit Bestimmtheit Eimassen anzutreffen, wurden alle aus dem Wasser ragenden Pflanzen und Äste bis auf einige wenige entfernt, und an den letzteren fand ich immer schon am nächsten Tage zahlreiche Eiballen.

Die Larven hielten sich selbst im Winter sehr gut, und zwar befanden sie sich für die Einzelbeobachtung in kleinen Petrischalen, sonst in größeren Gefäßen, deren Boden mit Schlamm, der von der Fundstelle stammte, bedeckt war. Entgegen der Angabe von PAUSE (1918) für *Chironomus gregarius* konnte im warmen Raume auch während der Wintermonate in allen Fällen die Entwicklung bis zur Imago beobachtet werden.

Die Hauptuntersuchung bezieht sich auf Angehörige der *Plumosus-* und *Thummi*-Gruppe. Zu Vergleichsuntersuchungen wurden Tiere der *Lobiferus*-Gruppe, sowie *Tanytarsus-* und *Tanypus*-Arten herangezogen. Untersucht wurden Tiere der *Plumosus-* und *Thummi*-Gruppe in allen Entwicklungsstadien von der älteren Larve bis zur Imago total und als Schnittserien. Die jüngsten Stadien wurden nur lebend beobachtet, wegen ihrer Durchsichtigkeit kann man sie bis in Einzelheiten gut studieren. Von den übrigen genannten Objekten wurden nur durch Larven Schnittserien angefertigt, außerdem wurden ihre Larven und Puppen total beobachtet.

Das Fixierungsgemisch nach CARNOY (Alkohol abs. : Chloroform : Eisessig = 6 : 3 : 1) stellte sich als das geeignetste heraus. Bringt man die Larven in die Flüssigkeit hinein und überläßt sie dann sich selbst, so strecken sie sich zunächst und platzen regelmäßig an irgendeiner Stelle, wobei innere Zerreißungen auftreten. Dem beugte ich dadurch vor, daß ich die Tiere, sobald sie sich in der Fixierungsflüssigkeit zu dehnen begannen, durchschnitt. Auf diese Weise erhält man einwandfrei fixiertes Material. Aus dem CARNOY-Gemisch wurde es langsam in reines Chloroform überführt. Bei ZENKER-Fixierung tritt zwar ein Platzen der Larven nicht ein, die histologischen Bilder sind hier jedoch nicht ausreichend. Die Schnittdicke betrug 4—5 μ, zu besonderen Zwecken wurde sie von 2—8 μ variiert. Gefärbt wurde mit DELAFIELDschem Hämatoxylin und Eosin. Bei Karmininjektionen wurde nur Hämatoxylin zur Färbung verwandt.

Bei Larven und Puppen injizierte ich mit Hilfe von Mikropipetten physiologische Kochsalzlösung, in der chinesische Tusche bzw. Karmin suspendiert oder karminsaures Ammoniak gelöst war. Injektionen von Tusche und Karmin liefern die gleichen Ergebnisse, denn diese unlöslichen Substanzen können nur von Leukocyten oder Phagocytärgewebe aus dem Blute entfernt werden. Gelöstes karminsaures Ammoniak wird dagegen, worauf schon CUÉNOT (1891) hinweist, außer von phagocytären Zellen durch die Perikardialzellen, die exkretorische Funktion haben, aufgenommen.

Die Injektionen erfolgten unter dem Binokular oder der Lupe. Das zu operierende Tier wurde auf einen Objektträger unter ein durchbohrtes Deckglas von der Größe 23 × 32 mm gelegt. Das feine Bohrloch war zum Einführen der Mikropipette bestimmt. Die Larve wurde durch einen Druck auf die Ränder des Deckglases an Bewegungen gehindert; zugleich wurde im Tierkörper eine für die Operation günstige Spannung hervorgerufen. Bei richtiger Lage der Durchbohrung zwängte sich in diese ein Teil der Körperwandung hinein. Letztere wurde dann mit Hilfe der Mikropipette angestochen; sofort nach dem Anstich verminderte ich den Druck und spritzte die Injektionsflüssigkeit ein. Ein Blutverlust war bei diesem Eingriff nicht zu vermeiden. Die so behandelten Larven und Puppen wurden in sauberes Wasser gebracht und mit einem Schlammbrocken bedeckt, was die Tiere zur Ruhe bestimmte; sonst wäre durch ihre schlängelnden Bewegungen ein zu hoher Blutverlust eingetreten. Nach Pause (1919) besitzen die Chironomiden in ihrem Blute keine Fibrine, ein sofortiger Wundverschluß ist daher unmöglich.

Larven und Puppen wurden nach dieser Methode an den verschiedensten Körperstellen injiziert. Als besonders vorteilhafte Operationsstellen erwiesen sich bei den Larven die Intersegmentalfalten zwischen dem 2. und 3. Thorax- und dem 6. und 7. Abdominalsegment. Die Befunde über die Wirkung eines derartigen mechanischen Eingriffes stehen im Gegensatz zu den Angaben von Pause, nach denen die angestochenen oder sonst verletzten Larven von *Chironomus gregarius* sofort verbluten. Ich hingegen konnte eine weitgehende Unempfindlichkeit feststellen. Larven der Gruppe *Plumosus* und *Thummi* wurden bis zu 17 Tage vor ihrer Verpuppung injiziert, sie verpuppten sich normal; nach der üblichen Puppenzeit von 4 Tagen schlüpfte die Imago.

Wieweit die Widerstandsfähigkeit der Chironomidenlarven geht, zeigte die zu einem anderen Zwecke vorgenommene Exstirpation von Teilen der Speicheldrüsen oder sogar ihre vollständige Entfernung. Auch die hierbei entstehende Verletzung hinderte die Tiere bei sorgfältiger Behandlung nicht am Fortleben; Verpuppung und Schlüpfakt vollzogen sich normal. Die so behandelten Larven sind nur nicht mehr fähig, ein Gehäuse zu bauen, da ihnen das Speicheldrüsensekret fehlt. Von Schneider (1904) wurde eine *Chironomus*-Larve beobachtet, bei der aus dem einen Analfuß das Vorderende eines parasitierenden *Gordius* herausragte. Das Wirtstier lebte, nachdem der Parasit sich vollkommen wieder in das Tier zurückgezogen hatte, normal weiter. Diese Angabe wird von Pause und anderen Autoren als Irrtum betrachtet. Bei Larven von *Tanytarsus roeseiventris* konnte von mir viermal das Schlüpfen eines *Gordius* beobachtet werden. Der Parasit kroch durch einen der vorderen Fußstummel aus dem Wirte in das Wasser. Bei diesem Vorgang trat etwas Blut aus. Die Wirtstiere wurden isoliert, sie lebten noch nach 5 Tagen; da sie sich normal verhielten, wurden sie

nicht weiter beobachtet. Das Fortleben der Larven von *Tanytarsus roeseiventris* nach dem Schlüpfen eines *Gordius* scheint mir nicht selten zu sein. Im Blute der Anfang Juni von mir gesammelten Larven dieser Spezies trieben fast ausnahmslos entweder große Stücke losgelösten Fettgewebes, oder es war *Gordius*, der zu dieser Zeit massenhaft auftrat, zugleich mit dem losgelösten Fettkörper zu finden. Ferner fehlte der Fettkörper an Körperstellen, an denen er sonst vorhanden war, vollkommen, oder er war arg zerrissen. Ich glaube annehmen zu dürfen, daß der *Gordius* für einen solchen Gewebszerfall verantwortlich zu machen ist und daß der Parasit aus den Larven, für die ein Fettkörperzerfall zu konstatieren war, bereits geschlüpft war; denn bei den im Zimmer aus Eiern gezüchteten Exemplaren trat niemals ein derartiger Zerfall des Fettgewebes auf; außerdem zeigten sich bei den im Juli an derselben Fundstelle gesammelten *Tanytarsus*-Larven weder parasitierende Nematoden noch im Blute schwimmende Gewebsstücke. Die kranken Larven dieser Spezies entwickelten sich trotz stärksten Fettkörperzerfalls bis zur Imago. Bei der *Plumosus*- und *Thummi*-Gruppe trat dagegen mit dem Schlüpfen eines *Gordius* jedesmal der Tod ein.

C. Bemerkungen zur Systematik.

Bevor ich zur Darstellung meiner Untersuchungen übergehe, muß — wie in allen Arbeiten über Chironomiden — ein Wort über die Systematik gesagt werden.

Cuénot gibt ein Fehlen von Blutkörperchen für die Larven von „*Chironomus plumosus*“ mit rotem Blute an, ebenso für einige Insektenarten mit ungefärbtem Blute, die er aber nicht näher bezeichnet. Der Name „*Chironomus plumosus*“ kann nur der Systematik von Meinert (1886) entnommen sein. Für die von Meinert aufgestellte „*Plumosus*“-Gruppe ist die rote Farbe und die Anwesenheit von zwei Paar Atemanhängen am vorletzten Segment kennzeichnend. Diese „*Plumosus*“-Gruppe ist nach der heutigen Systematik der Chironomiden in mehrere Gruppen aufgeteilt.

Die Unsicherheit in der Bestimmung der Chironomiden ist in den beiden letzten Jahrzehnten durch die Arbeiten von Thienemann und seiner Schüler (1908—1928) nur zum Teil behoben; denn auch heute noch ist die Feststellung der Spezies ungeheuer schwierig, in vielen Fällen unmöglich, da noch bei weitem nicht alle Chironomiden erfaßt oder systematisch bearbeitet worden sind. Zur Bestimmung der Gruppen wurden — soweit angängig — die Tabellen von Lenz (1921) benutzt, die schon umfassender sind als die von Pause (1919) benutzte systematische Bearbeitung von Kraatz (1911).

Ich fasse die einzelnen Gruppen: *Thummi*, *Bathophilus* und *Percurrens* als „*Thummi*“-Gruppe zusammen, da man ihre Larven nicht

voneinander unterscheiden kann und sie auch, soweit ich feststellen konnte, in ihrem für die vorliegende Untersuchung wichtigen Verhalten keine Abweichung zeigen. Die von Lenz aufgestellte *Plumosus*-Gruppe verhält sich, was die Phagocytose betrifft, genau wie die „*Thummi*"-Gruppe, in bezug auf sonstige Merkmale sind die Larven beider Gruppen gut zu unterscheiden. Wegen ihres gleichen Verhaltens gegen injizierte feste Körper sei hier für die *Thummi-*, *Bathophilus-*, *Percurrens-* und *Plumosus*-Gruppe der Kürze halber von der Bezeichnung „*Plumosus-Thummi*-Gruppe" Gebrauch gemacht.

Die *Tanytarsus*-Spezies wurde nach Pause (1914), die *Tanypus*-Gruppen nach Zavřel-Thienemann (1921) bestimmt. Eine genaue Bestimmung der Tanypinenspezies war nicht möglich.

Bei dieser leider nur unvollkommenen Identifizierung der Spezies bietet die Tatsache, daß die Befunde an den Vertretern derselben Gruppe immer dieselben waren, an welchen Orten sie auch gesammelt sein mochten, eine gewisse Gewähr für Allgemeingültigkeit innerhalb dieser Gruppen; allein für *Tanytarsus*-Larven wurde mir nur ein einziger Fundort bekannt.

D. I. Die Phagocytose bei Chironomidenlarven.

Es war meine Absicht, über den Umweg einer Untersuchung der Phagocytose zu den Blutkörperchen oder deren Analogon zu gelangen. Die differierenden Ergebnisse bei den verschiedenen Gattungen bzw. Sektionen erfordern eine getrennte Darstellung.

1. Die Plumosus-Thummi-Gruppe.

a) Blutkörperchen und grünes Fettgewebe des Thorax. Die Angehörigen der *Plumosus-Thummi*-Gruppe sind der von Cuénot untersuchten „*Plumosus*"-Gruppe gleichzusetzen. Cuénot (1887 und 1891) und andere Autoren haben für die Vertreter dieser Gruppe das Fehlen freier Hämocyten festgestellt. Miall und Hammond (1900) dagegen beschreiben Leukocyten von fädchenförmiger Gestalt und bilden sie ab. Diese Gebilde sollen so schnell im Blute flottieren, daß man ihre wahre Gestalt nur sehr schwer feststellen kann. Sie bezeichnen die von ihnen untersuchte Spezies als *Chironomus dorsalis*, eine Art, die nicht zu identifizieren ist; sie gehört aber der hier zu besprechenden Gruppe an. Pause (1919) sieht „so gut wie keine" freien Zellen im Blute. Von mir wurden nur bei ganz wenigen Tieren einige flottierende Zellen angetroffen, die sich in ihrer Gestalt von den von Miall abgebildeten Blutkörperchen unterscheiden. Die Ventralschläuche mancher Larven wurden von mir für die Dauer von 5 Min. unter dem Mikroskop beobachtet, ohne daß ich in ihnen irgendein freies Zellgebilde entdecken konnte. Gerade an diesen Stellen stärkster Blutzirkulation hätten Blutzellen in Menge gesehen

werden müssen. Von den erwähnten, sehr vereinzelt in der Blutflüssigkeit weniger Larven schwimmenden Zellen nehme ich aus unten zu erläuternden Gründen an, daß sie sich aus einem Gewebsverbande gelöst haben. Es wäre aber ein zeitlich beschränktes Auftreten von freien Blutzellen denkbar; infolgedessen wurden die Larven dieser Gruppe daraufhin in allen Stadien untersucht, ein Massenauftreten im Blute schwimmender Zellen ließ sich nie beobachten. Es bleibt nur die Erklärung, daß die von Miall und Hammond untersuchte Art den Nachuntersuchern nicht zu Gesicht gekommen ist oder daß etwa unbekannte physiologische Bedingungen für einen Gewebszerfall maßgebend waren.

Der von Cuénot als den Amöbocyten analog gedeutete Zellkomplex ist der „äußere" oder „grüne" Fettkörper des Thorax; er ist im Gegensatz zum „inneren" gefärbt. Die Farbe wird durch kleine, im Plasma verteilte, stark lichtbrechende Körnchen, „les granules albuminogènes" (Cuénot) hervorgerufen. Das äußere Fettgewebe beschränkt sich nach Cuénot aber nicht nur auf den Thorax; auch im Abdomen ist es, wenn auch weniger gefärbt, vorhanden. Auf Schnitten sieht man, daß zwischen den einzelnen grünen Fettzellen der Thorax- und Abdominalsegmente kein prinzipieller Unterschied besteht. Danach würde also kein Grund vorliegen, ein den Leukocyten analoges Gewebe nur für die drei Thoraxsegmente anzunehmen. Außerdem findet man selbst in Zellen des inneren Fettkörpers manchmal in geringer Anzahl die grünen Granulationen; die einzelnen Körnchen sind hier aber größer.

Die Annahme von Cuènot, die Zellen des äußeren Fettkörpers der drei Thoraxsegmente seien den Amöbocyten analog, läßt sich durch Injektionen leicht widerlegen. Bei einer mit Tusche injizierten Larve tritt z. B. in den Analfüßen sofort nach der Injektion eine unter dem Mikroskop deutlich sichtbare Anhäufung des Farbstoffes ein. Dieselbe Erscheinung zeigt sich nach Einspritzen von Karmin; für die Beobachtung am lebenden Tiere ist dieser rote Farbkörper ungeeignet, da er sich gegen das Hämoglobin nicht genügend abhebt. Die Abb. 1 stellt eine Larve der *Thummi*-Gruppe nach einer starken Tuscheinjektion dar. Die Farbpartikel haben sich in allen Segmenten, außer im Kopf und Prothorax, angesammelt. Der grüne Fettkörper ist bei der Aufnahme der festen Substanz *vollkommen unbeteiligt* geblieben.

Die stärkste Schwärzung tritt im 8. und 9. Abdominalsegment, den beiden Analsegmenten, auf; auch ihre Anhänge, die zwei Paar Ventralschläuche und die Analfüße (Abb. 1 *VS*, *AF*) haben den Fremdstoff in sich gespeichert, die Analkiemen *(AK)* sind dagegen davon frei geblieben. Wenn viel Tusche in die Blutflüssigkeit gebracht wird, sieht man in den übrigen Körpersegmenten lateral Ansammlungen von Farbpartikeln (Abb. 1 *Phg l*). Ausnahmen bilden das 1. Abdominalsegment, in dem unter der gesamten Körperwand Fremdkörper zu finden sind (Abb. 1 *Phg Z*) und der Prothorax, der keine Tuschespeicherung zeigt.

Die Menge der injizierten Substanz kann relativ groß sein, die Larven sind hiergegen sehr widerstandsfähig. Leider ist es nicht möglich, zahlenmäßig anzugeben, wieviel Injektionsmaterial eingespritzt wurde; ich muß mich mit der Feststellung begnügen, daß manche vorher blutrote Tiere nach der Injektion schwärzlich aussahen. Wieviel Tusche aber auch mit der Kochsalzlösung eingespritzt wurde, nach einem Tage wurde nie mehr etwas von ihr freischwimmend im Blute gefunden. In den seltenen Fällen, wo bei Larven — wie oben erwähnt (S. 758) — vereinzelte Zellen im Blute auftraten, hatten diese freien Elemente nach einer Injektion Tusche gespeichert; darauf soll jedoch erst unten eingegangen werden. Allgemein läßt sich für weitaus die Mehrzahl (59 : 2) der Larven dieser Gruppe ein Fehlen freier Blutkörperchen feststellen; denn wären solche vorhanden, so müßten sie trotz schnellster Bewegung durch den aufgenommenen Farbstoff sichtbar werden; auch ist es selbstverständlich undenkbar, daß sämtliche Leukocyten aus der Wundstelle ausgetreten wären.

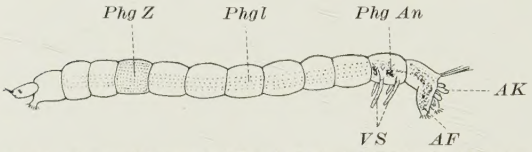

Abb. 1. *Thummi*-Larve total, injiziert. *VS* Ventralschläuche (Tubuli), *AF* Analfüße, *AK* Analkiemen, *Phg Z* phagocytärer Zylinder, *Phg l* laterales Phagocytärgewebe, *Phg An* Phagocytärgewebe der beiden Analsegmente. Vergrößerung 5fach.

Je nach der Menge der injizierten Tusche kann man schon mit bloßem Auge oder aber unter der Lupe nach einer Viertelstunde die Schwärzung der Analsegmente erkennen. Die Frage, ob es sich bei dieser Lokalisation des Fremdstoffes um eine mechanische Anheftung oder um Phagocytose handelt, entscheiden Schnitte zugunsten der letzteren Auffassung.

Alle Larven der *Plumosus-Thummi*-Gruppe zeigen dieselbe Lagerung der phagocytierenden Zellen, und auch im Bau der betreffenden Zellelemente konnten bei den zu dieser Gruppe gehörenden Formen keine Unterschiede nachgewiesen werden. Die Zellen, die die Aufgabe der Leukocyten übernommen haben, stehen miteinander im Verbande und bilden das „Phagocytärgewebe". Von der bei Orthopteren und *Lepisma* üblich gewordenen Bezeichnung „Phagocytärorgan" [Cuénot (1896), Dawydoff (1904), Bruntz (1908), Kollmann (1909), Kowalewskys „rate" (1892)] sehe ich ab, da das betreffende Gewebe bei *Chironomus plumosus-thummi* morphologisch nicht so scharf abgegrenzt ist, wie z. B. bei *Gryllus* als dreieckige, segmental angeordnete, paarige Säckchen, die dem Perikardialseptum aufliegen, oder bei *Forficula* als scharf umschriebene Platten. Um die bei der *Plumosus-Thummi*-Gruppe vorhandene Besonderheit klarer herauszustellen, muß auf die Morphologie des phagocytären Gewebes eingegangen werden.

b) Morphologie des Phagocytärgewebes. Pause (1919) fand im 8. und 9. Abdominalsegment der Larven von *Chironomus gregarius,* einer

Gruppe, die den hier zu besprechenden Chironomiden angehört, eine Membran, die diesen Teil des Körpers in einen dorsalen und ventralen Raum teilt und allseitig lückenlos mit der Hypodermis verwachsen ist. Die Abb. 2 ist von obigem Autor übernommen; die gestrichelte Linie stellt den Verlauf dieses Diaphragmas dar. Oralwärts ist es mit dem dorsalen Integument fest verbunden, es wendet sich dann abwärts, bis es mit dem Darm, den es bis zum After begleitet, in derselben Höhe liegt. Die Membran dient dem Darm zugleich als Aufhängeapparat.

Im Dorsalraum liegt das mit zwei Ostienpaaren versehene, auf das 8. Abdominalsegment beschränkte Herz (Abb. 2 *H*); nach vorn setzt es sich nach seinem Durchtritt durch das Diaphragma bis in den Kopf als Aorta fort und endet dort als ein offenes Rohr. Wenn das Blut aus der Leibeshöhle zum pulsierenden Gefäß fließt, wird sein Weg durch das Vorhandensein der Membran bestimmt (Abb. 2 *Pfeilrichtung*): 1. Kann die Leibeshöhlenflüssigkeit durch die Ventralschläuche fließen, an deren Basis das Diaphragma eine Umbildung erfahren hat; es senkt sich in diese Körperausstülpungen hinein und teilt sie in zwei Räume, die an ihren distalen Enden miteinander kommunizieren. Die Blutflüssigkeit wird auf diese Weise gezwungen, zweimal die Länge der Ventralschläuche zu durchlaufen, bevor sie zu den Ostien gelangen kann; 2. besteht die Möglichkeit einer Blutströmung durch die unteren Analkiemen (Abb. 2 *Ak u*), die nach demselben Prinzip wie die Ventraltubuli gebaut sind; 3. führt ein Weg durch die Analfüße, in denen die Membran zu einem „Trichter" (Abb. 2 *Tr*) umgebildet ist und anschließend durch die oberen Analkiemen (Abb. 2 *Ak o*). Die Bezeichnung „Trichter" stammt von Pause; die oberen freien Ränder sind nach diesem Autor fest mit der Körperwand verwachsen. Das Trichterrohr hängt frei in die Füße hinein. Eine besondere Membran (die in Abb. 2 nicht eingezeichnet ist) verhindert, daß die Leibeshöhlenflüssigkeit sofort nach dem Austritt aus dem Trichter in den dorsalen Raum fließt. Der einzige Weg, der hier übrig bleibt, führt also über die oberen Analkiemen zum Herzen. Ein Vergleich des Kreislaufschemas (Abb. 2) mit den entsprechenden Segmenten einer injizierten Larve (Abb. 3) läßt auf einen Zusammenhang zwischen Membran und Phagocytärgewebe schließen.

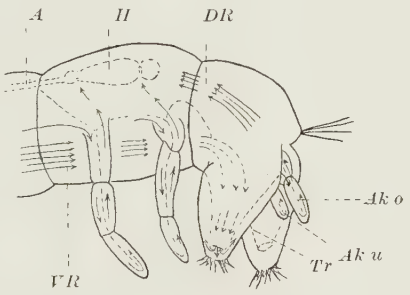

Abb. 2. Schema des Blutkreislaufes in den beiden Analsegmenten nach Pause. *A* Aorta, *H* Herz, *DR* Dorsalraum, *VR* Ventralraum, *Ak u*, *Ak o* untere und obere Analkiemen, *Tr* Trichter, gestrichelte Linie Verlauf der Membran, die Pfeile geben den Blutweg an. Vergrößerung 15fach.

Nach Pause baut sich die Membran aus dem umgebildeten äußeren Fettkörper der beiden Analsegmente auf, der durch Einschaltung eines „kompakt gebauten Mittelstückes" lückenlos mit der Körperwand verwachsen ist. Pause nimmt an, daß sich die Lageänderung des Fettgewebes phylogenetisch ohne eine schon vorhandene, etwa bindegewebige Membran vollzog, denn er fand keine histologischen Elemente, die auf eine solche hindeuten würden. Diese Angaben Pauses bedürfen einer Korrektur, da nach meinen Beobachtungen der Aufbau der trennenden Gewebsschicht ein anderer ist, als dieser Autor ihn beschreibt. Die

Abb. 3. Die beiden Analsegmente einer injizierten *Thummi*-Larve. Bezeichnungen wie in Abb. 2; *Bp* Borstenpinsel, *o* Stellen einer besonders starken Anhäufung von Tusche. Vergrößerung 22fach.

Abb. 4 stellt einen Querschnitt durch das 8. Abdominalsegment dar: aus ihr ist zu ersehen, daß die von Pause beschriebene, aus Fettgewebe (Abb. 4, 4a *FM*) bestehende Membran dorsal und ventral von stützenden Septen umgeben ist *(Phg S)*. An Längsschnitten kann man diese Umhüllung des Fettkörpers von vorn bis hinten deutlich verfolgen. Die Septen sind nach meinen Beobachtungen der wesentliche Bestandteil des Diaphragmas, sie allein bürgen für die Undurchlässigkeit der trennenden Gewebsschicht. Manche Schnittserien erwecken allerdings den Eindruck, als ob das Fettgewebe das eigentlich trennende Gewebe sei; in allen diesen Fällen konnten jedoch außerhalb der Begrenzung des Fettkörpers von Plasma umgebene Zellkerne festgestellt werden, die beweisen, daß die beiden Septen dem betreffenden Fettgewebe sehr dicht anliegen. Die Richtigkeit dieser Darstellung geht weiter daraus hervor, daß trotz eifrigen Suchens in keinem Falle das von Pause beschriebene „kompakte Mittelstück" gefunden werden konnte. Nach meinen Befunden existiert keine lückenlose Verbindung der Ränder des Fettkörpers

mit der Hypodermis, seine Befestigung am Integument geschieht durch feine Plasmafäden.

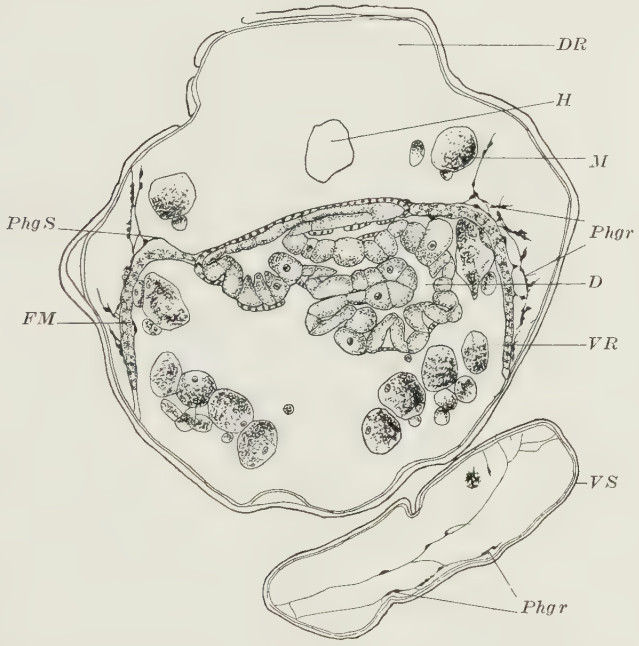

Abb. 4. Querschnitt durch das Herzsegment einer injizierten *Plumosus*-Larve. *H* Herz, *DR* Dorsalraum, *VR* Ventralraum, *D* Darm, *M* Muskeln, *Phg S* phagocytäre Septen, *FM* zwischen die Septen gelagerter Fettkörper, *Phg r* retikuläres Phagocytärgewebe, *VS* Ventralschlauch. Vergrößerung 55fach.

Die Membran baut sich demnach aus zwei Septen auf, zwischen die ein Fettgewebe eingelagert ist. Die umhüllenden Septen sind mit ihrem Rande vollständig mit der Körperwand bzw. der Ringmuskulatur des Darmes verwachsen und haben phagocytäre Eigenschaften (Abb. 4, 4a *Phg S*). Zwischen dorsalem Septum und lateraler Hypodermis ist ein retikuläres Phagocytärgewebe eingefügt, das die Wölbung der Membran gewährleistet (Abb. 4, 4a *Phg r*). Das Phagocytärgewebe ist demnach als Septum wie auch als retikuläres Gewebe vorhanden und gerade das letztere ist am stärksten zur Ausbildung gekommen.

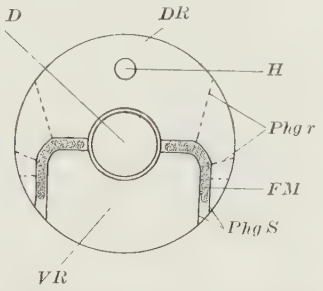

Abb. 4a. Schematischer Querschnitt durch das Herzsegment einer *Plumosus*-Larve. Bezeichnungen wie in Abb. 4.

Im Herzsegment ist das retikuläre Gewebe lateral angeordnet. Eine Häufung phagocytärer Gewebselemente tritt hier nur an den Stellen vor den Ventraltubuli auf (Abb. 3 *o*).



Abb. 5. Querschnitt durch das Analsegment einer injizierten *Thummi*-Larve (Mikrophotographie). *Phg h* horizontales Phagocytärgewebe, *Phg dv* dorso-ventrales Phagocytärgewebe. Vergrößerung 35fach.

Im letzten Segment ist das retikuläre Gewebe anders gelagert; es geht von dem dort straff gespannten Diaphragma lateralwärts aus und setzt sich bis zum dorsalen Integument fort (Abb. 5 *Phg dv*). Zwischen den lateralen Partien dieses Gewebenetzes liegt ein weiteres, gleichartiges Gewebe, das mit ihnen in Verbindung steht und horizontal angeordnet ist; auf Schnitten hängt es oft girlandenförmig in den dorsalen Raum (Abb. 5 *Phg h*). Die Abb. 6 zeigt einen Medianschnitt durch das letzte Segment eines injizierten Tieres; das horizontale Phagocytärgewebe *(Phg h)* tritt deutlich hervor, es endet terminal in der Nähe der Borstenpinsel, oralwärts steigt es zur Segmentgrenze auf. Das retikuläre Gewebe stellt sich in diesem Segment bei dem Vergleich mehrerer Individuen als verschieden weitmaschig heraus. Es ist wahrscheinlich, daß man es hier mit einer artlichen Differenz zu tun hat, da diese Erscheinung in keinem Zusammenhang mit dem Alter der Larven steht. Die Abb. 5

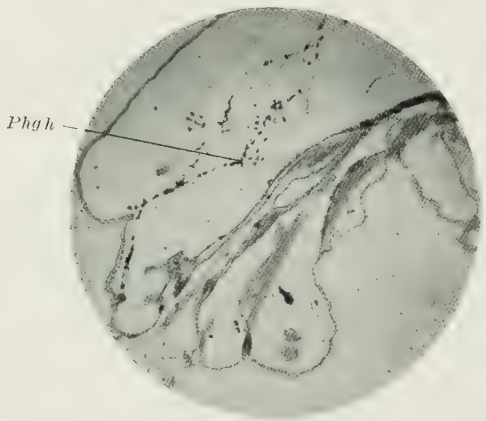

Abb. 6. Medianschnitt durch das Analsegment einer injizierten *Thummi*-Larve (Mikrophotographie). Bezeichnungen wie in Abb. 5. Vergrößerung 35fach.

stammt von einem Tier, bei dem die Weite der Maschen des horizontalen Phagocytärgewebes so groß ist, daß kaum mehr der Eindruck eines Gewebes hervorgerufen wird; in der Abb. 6 dagegen liegen sie so eng

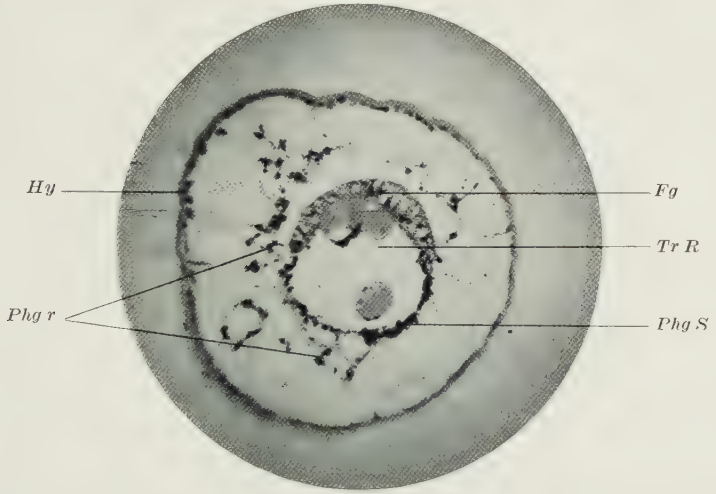

Abb. 7. Querschnitt durch den Analfuß einer injizierten *Thummi*-Larve (Mikrophotographie). *Tr R* Lumen des Trichterrohres, *Phg S* phagocytäre Septen, *Phg r* retikuläres Phagocytärgewebe, *Fg* Fettgewebe, *Hy* Hypodermis. Vergrößerung 100fach.

aneinander, daß es den Anschein hat, als handele es sich um eine Scheidewand. Das Prinzip des retikulären Aufbaues ist aber immer gewahrt, das Blut kann die Netzmaschen ungehindert passieren.

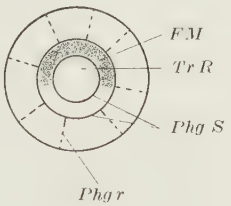

Abb. 7a. Schema zu Abb. 7.

Die Lagerung des Phagocytärgewebes im Analfuß gibt Aufschluß über einen weiteren Irrtum, der sich in der Arbeit von Pause findet. Dieser Autor nimmt an, daß die Ränder der „Membran" (Fettkörper) sich genähert haben und verschmolzen sind. Auf diese Weise soll ein ganz aus Fettgewebe bestehender Trichter entstanden sein. Die Abb. 7 stellt einen Querschnitt durch das Trichterrohr einer injizierten Larve dar; er zeigt deutlich, daß die Auffassung Pauses irrig ist. Nur zur Hälfte ist diese merkwürdige Bildung aus Fettzellen aufgebaut, die andere Hälfte besteht aus phagocytärem Gewebe. Diese Tatsache findet ihre Erklärung, wenn man den oben von mir beschriebenen Bau der Membran kennt. Die Entstehung des Trichterrohres kann man sich so vorstellen, daß sich jederseits an der Basis der Analfüße die medianen und lateralen Ränder der Membran (Septen und eingelagertes Fettgewebe) einander genähert haben und nur die Septenränder miteinander verschmolzen sind (vgl. Abb. 4a und 7a). Der Trichter besteht daher zum großen Teile aus phagocytärem Gewebe. Das

Trichterrohr wird durch ein retikuläres Phagocytärgewebe in seiner Lage gehalten (Abb. 7 und 7a *Phg r*); letzteres verbindet das verlagerte dorsale Septum mit Zellen der Hypodermis und ist so weitmaschig, daß das Blut diese Stellen passieren kann. Letztere Tatsache wird schon von Pause angegeben, ohne daß er die Natur auch dieser Zellen erkannte. Ein Längsschnitt (Abb. 8) zeigt deutlich den Unterschied in den Zellen des Trichterrohres. Der eingelagerte Fettkörper des Rohres liegt im Analfuß dorsal etwas nach der lateralen Seite des Tieres verschoben. Der Schnitt (Abb. 8) ist nicht genau median geführt, die untere Rohröffnung ist nicht getroffen. Das Phagocytärgewebe des Trichterrohres ist,

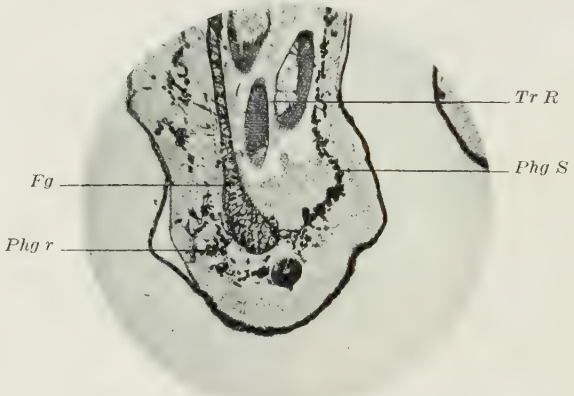

Abb. 8. Längsschnitt durch den Analfuß einer injizierten *Thummi*-Larve. Bezeichnungen wie in Abb. 7. Vergrößerung 75fach.

seiner Entstehung entsprechend, eine für Blut undurchlässige Gewebsschicht. Die auffällig starke Unebenheit der Oberfläche des phagocytierenden Trichterteiles der Abb. 8 *(Phg S)* könnte einen falschen Eindruck erwecken, sie ist auf die Menge der festgehaltenen Tuscheteile zurückzuführen. Hinzukommt, daß dort Zellen des retikulären Gewebes ansetzen.

Die für die Analfüße beschriebenen Verhältnisse können in groben Zügen an lebenden Larven dieser Gruppe auch ohne vorherige Injektion unter dem Mikroskop bestätigt werden; in der gleichen Weise kann man im Analsegment das übrige Phagocytärgewebe sehen. Die Bestimmung seiner genauen Lagerung ist aber bei einer Lebendbeobachtung schwierig.

Das Phagocytärgewebe lebender Larven ist am besten in den durchsichtigen Ventraltubuli zu erkennen. Die in die Tubuli führende Scheidewand teilt, wie oben angegeben, die Körperausstülpungen in ein ab- und ein aufsteigendes Gefäß; sie wird durch phagocytäre Zellen in ihrer Lage gehalten. In der Abb. 4 ist einer der Tubuli angeschnitten *(VS)*;

der Schnitt ist parallel der Scheidewand geführt, das phagocytäre Gewebe ist strangartig angeordnet, die einzelnen Stränge stehen untereinander in Verbindung und bilden auch hier ein Gewebenetz.

Die Beschreibung der Lagerung des Phagocytärgewebes in den beiden Analsegmenten ist hiermit abgeschlossen, es folge eine Darstellung der Anordnung dieses Gewebes im 1. Abdominalsegment.

Die Abb. 9a und 9b stellen einen Querschnitt durch dieses Segment dar. Der Schnitt stammt von einer nichtinjizierten Larve, die phagocytären Gewebselemente sind jedoch schwarz gezeichnet, um sie besser hervortreten zu lassen. Das phagocytäre Gewebe teilt das 1. Abdominalsegment in einen inneren, den Darm und einen äußeren, das Fettgewebe und die Muskulatur enthaltenden Raum; es erscheint auf dem Schnitt ringförmig, bei körperlicher Betrachtung handelt es sich um einen phagocytären Zylinder. Dieser besteht aus zwei konzentrischen undurchlässigen Septen (Abb. 9a *Phg Si, Phg Sa*). Das äußere Septum ist auf dem Schnitt wegen der Feinheit aller dieser Bildungen leider an einigen Stellen zerrissen. Die beiden konzentrischen Zellschichten sind untereinander durch zellige Plasmastränge verbunden. Das Blut kann vorn in den von den Septen gebildeten Zwischenraum eintreten und an ihrer hinteren Begrenzung ausströmen. Jedes der beiden Septen ist also allseitig von der Blutflüssigkeit umspült. Zwischen den Septen findet man an manchen Stellen eine Einlagerung von Fettgewebe, das dem inneren Fettkörper angehört. Die Septen sind am äußeren Fettkörper aufgehängt, und zwar entweder durch feine, zellige Stränge oder durch ein retikuläres Netz, dessen Maschen sehr eng sind.

Der abgebildete Schnitt könnte den Eindruck erwecken, als sei direkt unter der Aorta ein durch Septen gebildeter, geschlossener Raum vorhanden, dessen Begrenzung auf der rechten Seite (Abb. 9a *Phg r*) zerrissen ist. Das ist jedoch nicht zutreffend; die beiden von den äußeren Septen dorsalwärts gehenden Stränge haben den Bau eines engmaschigen retikulären Gewebes. Im abgebildeten Schnitt ist zufällig eine Verbindung mit der Aorta getroffen, in den folgenden Querschnitten der Serie ist das Gewebe mit dem äußeren Fettkörper verbunden.

Auf die Frage nach der Bedeutung der Teilung des 1. Abdominalsegmentes durch die Septen in einen zentralen und peripheren Raum kann keine befriedigende Antwort gegeben werden. Für die trennende Gewebsschicht ist lediglich die phagocytäre Eigenschaft festzustellen.

In den übrigen Abdominal- und den beiden letzten Thoraxsegmenten ist es bei weitem nicht zu einer so starken Ausbildung phagocytären Gewebes gekommen. Es beschränkt sich hier auf die lateralen Segmentteile. Mit Sicherheit ist es immer zu finden, wenn man den jederseits aus den Ganglien kommenden lateralen Nerven verfolgt, der zu der Dorsoventralmuskulatur aufsteigt. Die Ausbildung des Phagocytärgewebes in den betreffenden Segmenten läßt sich an dem Querschnitt,

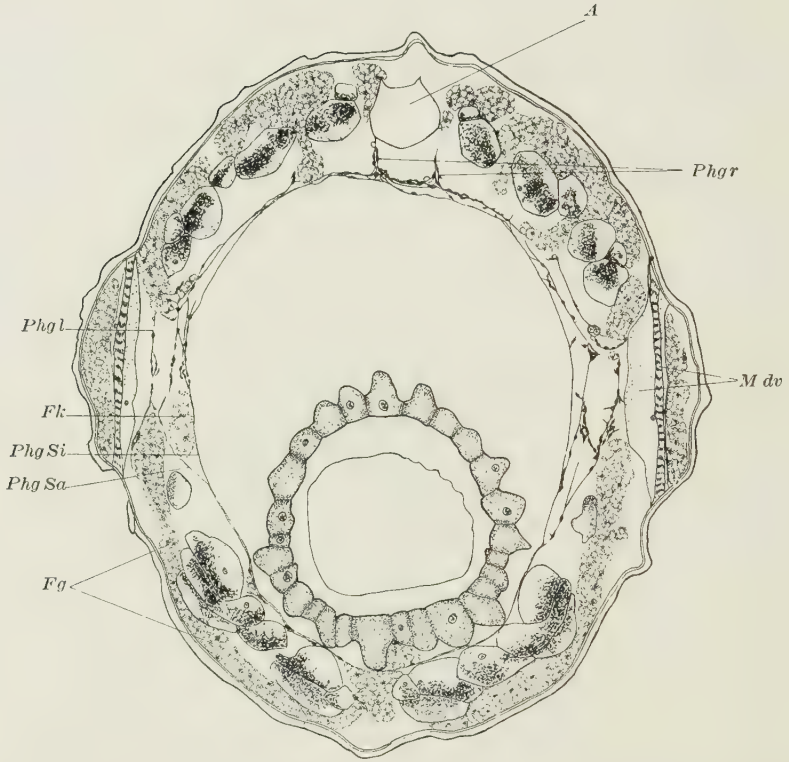

Abb. 9a. Querschnitt durch das 1. Abdominalsegment einer *Plumosus*-Larve. *Phg Si*, *Phg Sa* inneres und äußeres phagocytäres Septum, *Phg r* retikuläres Phagocytärgewebe, *Phg l* laterales Phagocytärgewebe, *A* Aorta, *Fg* Fettgewebe, *Fk* zwischen die Septen gelagerter innerer Fettkörper, *M dv* Dorsoventralmuskel. Vergrößerung 75fach.

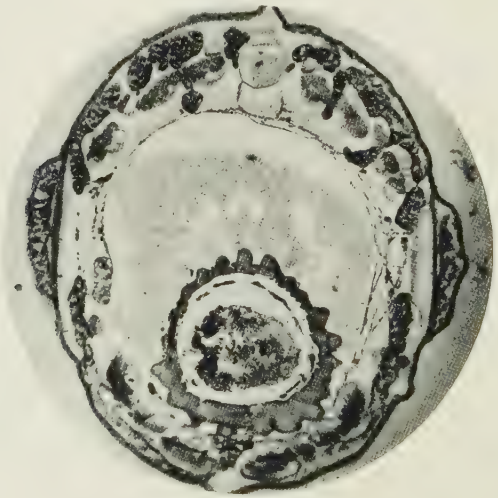

Abb. 9b. Mikrophotographie des Schnittes der Abb. 9a.

der den phagocytären Zylinder des 1. Abdominalsegmentes zeigt, leicht veranschaulichen. In der Abb. 9a denke man sich das ganze Phagocytärgewebe bis auf den Gewebsstrang *(Phg l)* entfernt und man hat das für die Anordnung des phagocytären Gewebes in den angegebenen Segmenten typische Bild. Es setzt sich an den Fettkörper und an die Flügelmuskel des Herzens an und ist als retikulär anzusprechen.

Wenn man allgemein die Anordnung des Phagocytärgewebes betrachtet, fällt besonders für die beiden Analsegmente die zweckmäßige Lagerung der phagocytären Zellen auf. Alles Blut wird dort auf seinem Wege vom ventralen zum dorsalen Raum durch das Vorhandensein der Membran gezwungen, die Netzmaschen des retikulären phagocytären Gewebes zu passieren. Dadurch wird die Blutflüssigkeit jedesmal, bevor sie zum Herzen kommt, filtriert. Freie Blutkörperchen könnten bei einer solchen Regulierung des Blutstromes der Aufgabe, Fremdkörper aus dem Blute zu entfernen, nicht so gerecht werden; vielmehr sind sie durch das Vorhandensein und die besondere Lage des Phagocytärgewebes überflüssig geworden.

c) Histologie des Phagocytärgewebes, ein Vergleich mit dem Perikardialseptum, den Blutkörperchen und den Phagocytärorganen anderer Insekten. Durch Injektionen wurde festgestellt, daß das Phagocytärgewebe von *Plumosus-Thummi* den Leukocyten anderer Insekten funktionell gleichwertig ist. Das Fehlen freier Blutkörperchen legt den Gedanken nahe, daß es sich um homologe Bildungen handelt; in diesem Falle würde das Phagocytärgewebe als Leukocytengewebe anzusprechen sein. Im Folgenden soll untersucht werden, ob das histologische Studium des phagocytären Gewebes und ein Vergleich mit dem Perikardialseptum, den Amöbocyten und den Phagocytärorganen anderer Insekten Anhaltspunkte für eine solche Annahme geben können.

Da phagocytierende Septen und retikuläres Phagocytärgewebe bei Larven von *Plumosus-Thummi* nebeneinander vorkommen, seien die beiden Gewebsarten einzeln behandelt.

Die *Septen* im 1. Abdominal- und in den beiden Analsegmenten sind außerordentlich fein gebaut und einschichtig. An Stellen, an denen ihre Kerne liegen, ist es zu einer Plasmaanhäufung gekommen; gerade hier wird die Tusche besonders stark phagocytiert. Manchmal hat man den Eindruck, als ob diese kernhaltigen Plasmabezirke nicht dem eigentlichen Septum angehörten, sondern angelagerte, runde Zellen darstellten. Eine solche Erscheinung tritt besonders stark bei alten Larven auf.

Die Frage nach dem morphologischen Wert der Septen ist in diesem Zusammenhang nicht zweifelsfrei zu beantworten. In manchen Einzelheiten besteht eine Ähnlichkeit mit dem bindegewebigen Teil des von Graber (1872) im Abdomen vieler Insektengruppen gefundenen Perikardialseptums, das die Abdominalsegmente in ein dorsales und ventrales Stockwerk teilt; im oberen liegt das Herz, das durch feine Fibrillen mit

dem Septum verbunden ist. In den vorderen Abdominalsegmenten der Larven der *Plumosus-Thummi*-Gruppe stellen die Flügelmuskeln des Herzens und die Perikardialzellen Reste des Perikardialseptums dar. Im Herzsegment liegen diese Bildungen dem dorsalen Septum an. Wichtig erscheint bei diesem Vergleich, daß auch im vorliegenden Falle feine Fibrillen Herz und dorsales Septum verbinden; Philiptschenko (1907) und Bruntz (1908) schreiben dem Perikardialseptum von *Ctenolepisma* und *Lepisma* außerdem phagocytäre Eigenschaften zu.

Hinzugefügt sei, daß der phagocytäre Zylinder des 1. Abdominalsegmentes sowohl in seinem histologischen Aufbau als auch in der Auflagerung von Flügelmuskeln und Perikardialzellen Übereinstimmung mit der Membran der beiden Analsegmente zeigt.

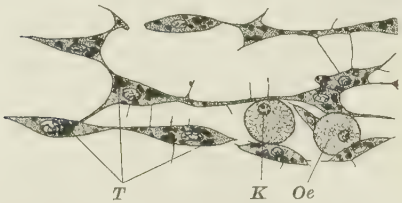

Abb. 10. Retikuläres Phagocytärgewebe (Schnitt). *T* Tusche, *Oe* Önocyte, *K* Kern. Vergrößerung 1000fach.

Trotz dieser Übereinstimmung möchte ich mich nicht dahingehend festlegen, daß die Septen der Analsegmente bei *Plumosus-Thummi* die Bindegewebsschicht eines umgebildeten Perikardialseptums darstellen, da die Vergleichsuntersuchungen eine andere Erklärung zulassen.

Das *retikuläre Phagocytärgewebe* ist, wie bereits betont, für das Blut durchlässig, seine Maschen können eng oder weit sein. Die einzelnen Gewebselemente sind meistens von spindelförmiger Gestalt und mit Hämatoxylin sehr stark färbbar. An der Stelle ihrer stärksten Anschwellung liegt der entweder kugelige oder häufig ellipsoidförmige Kern. In einigen Fällen konnte ich zweikernige phagocytäre Zellen beobachten; die beiden Kerne liegen in solchen Fällen häufig so nahe aneinander, daß sie sich berühren und an ihrer Berührungsstelle abgeplattet sind. Kernfiguren, die auf Zellteilungen schließen ließen, wurden nie gesehen. Die einzelnen Zellen stehen außer durch je zwei oder drei stärkere Plasmafortsätze, die ihre Spindelform hervorrufen, auch noch durch feine plasmatische Fäden miteinander in Verbindung (Abb. 10). Die Zellänge schwankt zwischen 10 und 15 μ, durch sie wird die Maschenweite des Gewebenetzes bedingt.

Die phagocytierte Tusche liegt in den Zellen des retikulären Gewebes meistens an den Stellen größter Anschwellung in der Nähe des Kernes; aber auch die feinsten Plasmastränge haben sehr kleine Tuschepartikel aufgenommen. Selbst wenn durch mehrere aneinandergelagerte Fremdkörperchen eine stark unregelmäßige Oberfläche der phagocytierten Substanz entsteht, legt sich das Zellplasma den Unebenheiten überall fest an. Bei sehr starker Injektion ist das phagocytäre Gewebe derart mit Fremdpartikeln vollgepfropft, daß sich Einzelheiten nicht mehr

genau erkennen lassen. Man darf aber wohl annehmen, daß Partikel, die vor Beginn der Phagocytose die einzelnen Zellen an Größe übertreffen, zum Schlusse doch immer von einer feinen Plasmaschicht überzogen sind.

Wie schon oben erwähnt (S. 758), wurden im Blute einiger Individuen der vorliegenden Gruppe wenig freie Zellen gefunden; sie haben spindelförmige Gestalt. Da diese freien Spindelzellen nur äußerst selten beobachtet werden konnten, in den meisten Fällen aber überhaupt fehlten und da sie außerdem in ihrem Bau vollkommen mit den Zellen des Phagocytärgewebes übereinstimmten, darf man wohl annehmen, daß sie sich aus dem letzteren herausgelöst hatten. Injektionen bewiesen ferner die phagocytären Eigenschaften dieser freien Zellen; man hat daher das Recht, sie als Leukocyten zu bezeichnen. Es sei aber nochmals besonders betont, daß diese Erscheinung nur äußerst selten auftrat und zwar bei 50 auf diesen Punkt hin untersuchten Larven in 2 Fällen.

Neben den spindelförmigen Zellen findet man im retikulären Phagocytärgewebe solche von kugeliger Gestalt. Sie liegen in den Maschen des Gewebes und sind in diese häufig derart eingebettet, daß man sie für einen Bestandteil des retikulären Gewebes halten könnte (Abb. 10 *Oe*); jedoch beteiligen sie sich nicht an der Phagocytose. Ihr Durchmesser beträgt 10—12 μ; das Plasma ist schaumig, der Kern liegt exzentrisch und enthält einen Nukleolus. Man ist versucht, diese Zellen für Lymphocyten zu halten; die Lage des Kernes, vor allen Dingen aber das Vorhandensein eines Nukleolus spricht dagegen für eine Identität mit den Önocyten, mit denen sie auch in der Plasmastruktur übereinstimmen. Die Funktion der Önocyten ist bei allen Hexapoden rätselhaft geblieben. Sie wurden zum ersten Male unter den Insekten von Wielowiesky (1886) bei *Chironomus* entdeckt. Miall und Hammond (1900) beschreiben für *Chironomus dorsalis* zwei verschiedene Arten von Önocyten, die sich in ihrer Größe und Lagerung voneinander unterscheiden: Die großen liegen im Abdomen segmental paarig in Gruppen zu fünf; die kleinen sind sehr zahlreich vorhanden und im Metathorax und in den Abdominalsegmenten besonders an der ventral gelegenen Hypodermis befestigt. Die von mir beschriebenen, in den Maschen des retikulären Phagocytärgewebes gelegenen runden Zellen sind mit den kleinen, an der Hypodermis liegenden Önocyten identisch. Kollmann (1908) beschreibt für *Aeschna*- und *Periplaneta*-Larven eine Loslösung der Önocyten von der Hypodermis; er fand diese Gebilde sehr häufig im Blute schwimmend. Bei *Chironomus plumosus-thummi* findet wahrscheinlich ein gleicher Prozeß statt; bei der Zirkulation mit der Blutflüssigkeit werden die Zellen im Phagocytärgewebe herausgefangen und festgehalten. Zerfallserscheinungen, die auf eine Einwirkung des phagocytären Gewebes schließen ließen, wurden an diesen Önocyten nie beobachtet. In der gleichen Weise findet man manchmal in den Maschen des Phagocytärgewebes Fettzellen liegen, die sich aus ihrem Gewebsverbande gelöst haben. Auch an ihnen konnten

keine Erscheinungen, die auf einen Zerfall hindeuteten, festgestellt werden.

Der histologische Vergleich der Zellen des retikulären Phagocytärgewebes von *Plumosus-Thummi* mit den freien Blutkörperchen anderer Insekten ergibt viele Punkte, die auf eine Homologie hinweisen:

Spindelförmige Hämocyten sind bei sehr vielen Hexapoden beschrieben worden [Cuénot (1891), Kollmann (1908), Metalnikoff (1908), Hollande (1909), Poyarkoff (1910)]. Eine phagocytäre Eigenschaft dieser Blutkörperchen konnte bei den Raupen von *Galleria* [Metalnikoff (1908)] nicht nachgewiesen werden. Nach Poyarkoff (1910, *Galeruca*) handelt es sich bei den spindelförmigen Blutzellen um spezifisch larvale Zellen; auf ihre phagocytären Eigenschaften wurden sie nicht untersucht. Hollande (1909) kommt bei Coleopteren auf Grund von Injektionen zum Ergebnis, daß die Spindelzellen als Phagocyten anzusprechen sind.

Angaben der Autoren über zweikernige Leukocyten bei Insekten erscheinen deshalb wichtig, weil Zweikernigkeit auch für manche Zellen des Phagocytärgewebes von *Plumosus-Thummi* festgestellt wurde. Die Bedeutung der zweikernigen Blutkörperchen ist fraglich geblieben, die betreffenden Zellen sind weder größer als die übrigen, noch unterscheiden sie sich von ihnen durch ihre äußere Gestalt oder durch die Färbbarkeit ihres Plasmas.

Die häufig für die Hämocyten anderer Insekten beschriebenen Granulationen konnten im Plasma der phagocytären Gewebszellen von *Plumosus-Thummi* nur äußerst selten als vereinzelte, stärker lichtbrechende Körnchen beobachtet werden, oder aber sie fehlten vollkommen. Durch diesen Befund wird die Angabe Kollmanns, daß den Leukocyten der Dipteren derartige Plasmaeinschlüsse fehlen, in gewissem Sinne bestätigt. Es sei aber darauf hingewiesen, daß die Zellen des retikulären Phagocytärgewebes in ganz jungen Larvenstadien Granulationen erkennen lassen.

Allgemein kann man bei diesem Vergleich feststellen, daß die freien Blutkörperchen anderer Insekten in ihrem histologischen Bau den Zellen des retikulären Phagocytärgewebes der *Plumosus-Thummi*-Gruppe vollkommen gleichen; diese Tatsache macht eine Homologie wahrscheinlich; für eine solche spricht außerdem, daß in wenigen Fällen einzelne Spindelzellen im Blute schwimmend beobachtet wurden, die sich wahrscheinlich aus dem Phagocytärgewebe gelöst hatten und keinen Unterschied gegenüber den spindelförmigen Blutkörperchen anderer Insekten zeigten. Da die funktionelle Gleichwertigkeit der Zellen des Phagocytärgewebes von *Plumosus-Thummi* mit den freien Blutkörperchen anderer Insekten im vorliegenden bewiesen wurde, ist es nach den letzten Feststellungen wahrscheinlich gemacht, daß das *retikuläre* Phagocytärgewebe als ein Leukocytengewebe zu bewerten ist. Eine entsprechende Annahme ist

für die Bewertung der phagocytären *Septen* auf Grund eines histologischen Vergleiches unmöglich; die weiter unten zu schildernden Untersuchungen an anderen Chironomiden werden über die Art dieser Bildungen mehr Klarheit schaffen.

Die Folgerungen, die Kowalewsky (1892), Cuénot (1896, 1897), Dawydoff (1908) und Bruntz (1908) aus ihrem Befunden über die Phagocytär-*Organe* niederer Insekten ziehen, lassen dagegen einstweilen Bedenken gegen die Annahme aufkommen, daß das retikuläre Phagocytärgewebe ein Leukocytengewebe ist.

Nach der Beschreibung aller Autoren liegen die Phagocytärorgane anderer Insekten, wie das Phagocytärgewebe bei *Plumosus-Thummi*, an Stellen stärkster Blutzirkulation; bei Grylliden steht das Herz sogar durch seine Ostien mit dem Lumen der Phagocytärorgane in Verbindung [Dawydoff (1904)]. Überall existiert eine auffallende Ähnlichkeit zwischen den Zellen der Phagocytärorgane und den Leukocyten. Ein prinzipieller Unterschied zwischen der *Plumosus-Thummi*-Gruppe auf der einen, Orthopteren und *Lepisma* auf der anderen Seite besteht darin, daß bei den letzteren neben dem Phagocytärorgan immer freie Amöbocyten vorkommen. Wie schon oben erwähnt, sind die Phagocytärorgane der Orthopteren scharf umschriebene, segmental angeordnete Zellkomplexe; ihr Gewebe ist als retikulär zu bezeichnen, sie liegen dem Perikardialseptum dorsal auf. Sousloff (1907) sieht in den Phagocytärorganen der Orthopteren lokale, temporäre Ansammlungen von Leukocyten; dieser Ansicht wird von allen späteren Autoren widersprochen.

Bei manchen Orthopteren schließt das Phagocytärgewebe eine dünne Fettkörperschicht in sich ein, bei *Lepisma* [Bruntz (1908)] hat das Perikardialseptum die Eigenschaft eines Phagocytärorganes. In diesen Eigenschaften erkennt man eine Ähnlichkeit mit denen der phagocytären Septen bei *Chironomus plumosus-thummi*.

Die von mir für die letztere Gruppe beschriebene Lagerung von Önocyten in den Maschen des retikulären Phagocytärgewebes wird in der gleichen Weise von Cuénot (1896) für die Phagocytärorgane der Orthopteren angegeben.

Die Frage nach der Bedeutung der Phagocytärorgane der Insekten wurde verschieden beantwortet: Cuénot (1896/97) hält sie für eine Bildung sui generis, sie sollen keine Bildungsherde für die Leukocyten darstellen. Nach diesem Autor entstehen bei den Orthopteren alle Blutkörperchen durch Teilung der schon embryonal vorhandenen Leukocyten. Diese Ansicht, auf *Plumosus-Thummi* angewandt, würde die Annahme einer Identität des Phagocytärgewebes mit dem Leukocytengewebe in Frage stellen. Kowalewsky (1892) und Dawydoff (1904) vermuten dagegen einen genetischen Zusammenhang zwischen Phagocytärorgan und Leukocyten. Sie stützen sich bei dieser Vermutung auf die histologische Gleichheit der in Frage kommenden Zellen. Am eifrigsten

tritt Kollmann (1908) für die Entstehung der Amöbocyten in den Phagocytärorganen ein. Er zieht zum Beleg seiner Annahme die lebhafte Zellteilung im Phagocytärgewebe heran. Da Kollmann keine Kenntnis von dem phagocytierenden Perikardialseptum bei *Lepisma* hatte, bezieht sich seine Annahme nur auf die retikulären Phagocytärorgane der Orthopteren.

Bei einem Vergleich mit den Phagocytärorganen und bei der Frage nach ihren Beziehungen zu den freien Blutkörperchen muß auf eine Arbeit von Schäffer (1889) eingegangen werden. Nach ihm sollen die Amöbocyten bei *Musca* von verdickten Teilen der Epidermis neu entstehen; nach demselben Autor existiert bei den Raupen von *Hyponomeuta* ein Bildungsherd für Leukocyten. Er soll durch einen besonderen, vakuolenfreien Abschnitt des Fettgewebes und durch verdickte Stellen der Tracheenmatrix dargestellt werden. Diese Genese und das Vorhandensein von Phagocytärorganen hätte sich durch Injektionen beweisen lassen müssen; die Angaben Schäffers sind aber durch Tuscheinjektionen Dawydoffs (1904) an 80 verschiedenen Coleopteren- und Lepidopterenarten, die sämtlich negativ verliefen, in Frage gestellt. Bei den sonst untersuchten Insekten wird eine Vermehrung der Leukocyten durch Teilung der schon vorhandenen Blutkörperchen angegeben. Mit Sicherheit ist also bisher ein Phagocytärgewebe unter den Insekten bei Orthopteren, *Lepisma, Ctenolepisma* und nach der vorliegenden Untersuchung bei *Chironomus plumosus-thummi* festgestellt. Erfolgreich würde sich höchstwahrscheinlich die Suche nach diesem Gewebe auch bei *Pachygaster* und *Mycetophila* gestalten, bei denen nach Angaben von Hänsel (1913) und Berlese (1904) keine freien Leukocyten vorkommen.

Trotz der gegenteiligen Ansicht Cuénots über die Phagocytärorgane bei Orthopteren ist es also sehr wahrscheinlich, daß wenigstens das retikuläre Phagocytärgewebe von *Plumosus-Thummi* das Leukocytengewebe ist. Ein Beweis wird sich aber erst weiter unten an Hand des Studiums anderer Chironomidenarten erbringen lassen.

d) Entwicklung des Phagocytärgewebes. Die Entwicklung des Phagocytärgewebes ist für die Beurteilung der Homologie mit den Blutkörperchen anderer Chironomiden wichtig, kann aber erst bei den folgenden Vergleichsuntersuchungen voll ausgewertet werden. Die genannte Entwicklung wurde an sehr jungen lebenden Larven von *Plumosus-Thummi* verfolgt. Die jüngsten Stadien besitzen weder Hämoglobin noch Ventralschläuche. Der Fettkörper ist in den Analfüßen und an derjenigen Stelle der beiden Analsegmente vorhanden, an der sich später die Membran befindet.

In den Analfüßen sehr junger Larven sieht man deutlich die Zellen, aus denen später das Phagocytärgewebe hervorgeht. Diese Zellen sind relativ groß und immer an ihrer runden Form, grünlichblauen Farbe und an den wenigen im Plasma eingeschlossenen, stark lichtbrechenden

Granulationen zu erkennen (Abb. 11 *Phg A*); sie sind ihrer Größe entsprechend zunächst in geringer Anzahl vorhanden und liegen meistens einzeln der Hypodermis fest an. In den Analfüßen ist zwar der Fettkörper vorhanden, die Ausbildung des Trichterrohres hat aber noch nicht stattgefunden.

Außer in den Analfüßen sieht man die grünlichblauen Zellen des späteren Phagocytärgewebes dorsal und lateral im Analsegment sowie im Herzsegment lateral an der Hypodermis. In den übrigen Körpersegmenten macht der stark ausgebildete Fettkörper eine Beobachtung der betreffenden Zellen unmöglich.

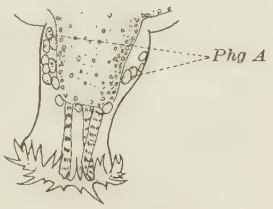

Abb. 11. Analfuß einer jungen *Plumosus*-Larve. *Phg A* Anlage des Phagocytärgewebes. Vergrößerung 170fach.

Aus diesen Zellen entwickelt sich ein Gewebe, kurz bevor man die ersten Anzeichen einer Rötung der Individuen wahrnimmt; zu derselben Zeit sieht man auch den Beginn einer Ausstülpung der Ventralschläuche. Die grünlichblauen Zellen haben sich vermehrt und aneinandergelegt. Larvenstadien, die durch Hämoglobin schwach rot gefärbt sind, lassen neben den runden die ersten spindelförmigen Zellen erkennen. Der Übergang zu Spindelzellen schreitet mit dem weiteren Wachstum der Larven außerordentlich schnell fort. Sobald man unter der Lupe die einzelnen Individuen als deutlich rot gefärbt erkennt, kann man das Phagocytärgewebe in seiner für die ausgewachsenen Larven typischen Anordnung vorfinden.

2. Lobiferus.

Durch vergleichende Untersuchungen läßt sich die Annahme einer Homologie von Leukocyten und Phagocytärgewebe weiter stützen. Ein besonderes Interesse verlangten diejenigen Chironomiden, die nicht zu der von Cuénot auf Blutkörperchen untersuchten „*Plumosus*"-Gruppe gehören. Aus den Materialangaben jenes Autors muß man entnehmen, daß er seine Untersuchung auf die letztgenannte Gruppe beschränkte. Vorangestellt seien die Untersuchungsergebnisse an Vertretern der *Lobiferus*-Gruppe, da sie sich in ihrem hier interessierenden Verhalten den Tieren der *Plumosus-Thummi*-Gruppe nähern.

Lobiferus-Larven wurden von mir im Wasser unter der Rinde von faulenden Ästen gefunden. Ihre Größe betrug in ausgewachsenem Zustande ungefähr 1,2 cm; die Ventralschläuche fehlen bei dieser Gruppe, Analkiemen sind wie bei der *Plumosus-Thummi*-Gruppe in zwei Paaren vorhanden. Die Tiere führen im Blute Hämoglobin. Der äußere Fettkörper besitzt eine intensiv grüne Farbe, im Thorax ist er kaum merklich stärker gefärbt als im Abdomen. Die feinen grünen Granulationen waren bei den von mir untersuchten Tieren in manchen Fällen im ganzen

äußeren Fettgewebe derart gehäuft, daß die Larven grün erschienen. Ob dies durch Besonderheiten der Ernährung hervorgerufen wurde oder ob es sich innerhalb der Gruppe um verschiedene Spezies handelte, konnte nicht festgestellt werden. Im Blute der Larven wurden keine freien Leukocyten gefunden; vereinzelte, losgerissene Zellen wurden nie gesehen.

Bei der Lebendbeobachtung von *Lobiferus*-Larven sieht man in den beiden Analsegmenten und Analfüßen ein aus spindelförmigen Zellen

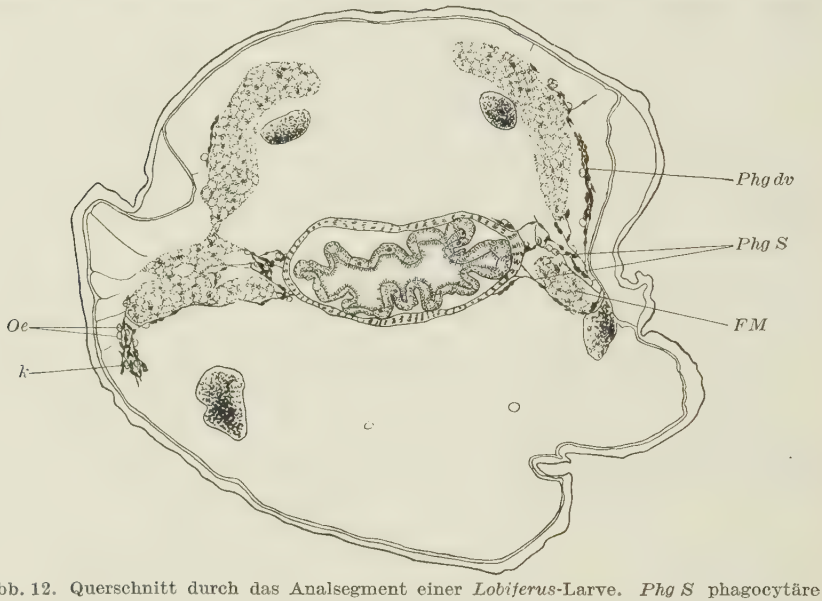

Abb. 12. Querschnitt durch das Analsegment einer *Lobiferus*-Larve. *Phg S* phagocytäre Septen, *FM* zwischen die Septen gelagerter Fettkörper, *Phg dv* dorso-ventrales Phagocytärgewebe, *Oe* Önocyten, *k* Durchtrittsstelle für das Blut aus dem ventralen zum dorsalen Raum. Vergrößerung 1000fach.

aufgebautes Gewebe. Die Vermutung, daß es sich um das Phagocytärgewebe handelt, wird durch Injektion bestätigt; zugleich tritt durch die Tusche klar in Erscheinung, daß das Gewebe in den beiden letzten Segmenten seine stärkste Ausbildung erfahren hat. Wie bei der *Plumosus-Thummi*-Gruppe wird das 8. und 9. Abdominalsegment durch eine trennende Gewebsschicht in einen dorsalen und einen ventralen Raum geteilt; Herz und Aorta zeigen ebenfalls die gleichen Verhältnisse wie bei genannter Gruppe. Schnittserien von *Lobiferus*-Larven lassen dagegen bei einem Vergleich mit *Plumosus-Thummi* Unterschiede in der Anordnung des phagocytären Gewebes und im Bau der Membranen erkennen.

Bei den *Lobiferus*-Larven tritt der Membranbau viel deutlicher hervor. Der Fettkörper ist auch hier zwischen zwei phagocytäre Septen eingelagert

(Abb. 12 *Phg S*). Der abgebildete Querschnitt ist durch das Analsegment einer nichtinjizierten Larve geführt, das phagocytäre Gewebe wurde zur besseren Übersicht intensiv schwarz gezeichnet. Zum Vergleich sei auf den etwa entsprechenden Schnitt durch ein Individuum der *Plumosus-Thummi*-Gruppe (Abb. 5) hingewiesen. Die stärkere Ausbildung des Fettgewebes ist für *Lobiferus* charakteristisch, es reicht an dieser Stelle (Abb. 12) weit in den dorsalen Raum. Der Schnitt ist nicht genau quer geführt, die Membran zeigt auf der linken Seite eine Besonderheit, die für *Lobiferus* typisch ist. Der den Septen eingelagerte Fettkörper durchbricht an verschiedenen Stellen das dorsale bzw. ventrale phagocytäre Septum und geht in den Dorsal- bzw. Ventralraum über; an der Durchtrittsstelle sind beide Gewebe fest miteinander verwachsen. Durch diese Besonderheit in der Anordnung des Fettkörpers, vor allen Dingen aber durch seine starke Zerklüftung, tritt die Membran nicht immer klar als trennende Gewebsschicht hervor. Dies zeigt sich z. B. beim Herzsegment, wo Querschnitte zwar etwas andere Bilder als bei der *Plumosus-Thummi*-Gruppe liefern, ein prinzipieller Unterschied besteht aber nicht.

Im Gegensatz zu der letztgenannten Gruppe ist es im dorsalen Raum des Analsegmentes zur Ausbildung von Fettkörper gekommen; bei *Lobiferus* ist dadurch eine andere Anordnung des retikulären Phagocytärgewebes herbeigeführt (Abb. 12). Lateral ist es in der gleichen Weise ausgebildet wie bei der *Plumosus-Thummi*-Gruppe (vgl. Abb. 5). Das horizontale Phagocytärgewebe fehlt dagegen. Die einzelnen phagocytären Gewebselemente liegen in den dorso-ventralen Partien sehr eng aneinander, auf Querschnitten ist der Eindruck eines retikulären Aufbaues vollkommen verwischt, die Spindelform der Zellen bleibt aber gewahrt, anhaftende Önocyten sind auch hier vorhanden (Abb. 12 *Phg dv, Oe*).

In den Analfüßen ist die Trichterbildung unterblieben, die seitlichen Ränder der Membran, die bei *Plumosus-Thummi* in den Analfüßen miteinander verwachsen, haben sich bei *Lobiferus* zwar einander genähert, bleiben aber auch weiterhin mit der Hypodermis verwachsen; ein retikuläres phagocytäres Aufhängegewebe, das dem des Trichters bei der *Plumosus-Thummi*-Gruppe entspricht (vgl. Abb. 7 *Phg r*), ist auch hier vorhanden.

In den übrigen Körpersegmenten herrschen betreffs des Phagocytärgewebes die gleichen Verhältnisse wie bei *Plumosus-Thummi* bis auf folgende Ausnahme: Im I. Abdominalsegment fehlt der phagocytäre Zylinder, das hier liegende Phagocytärgewebe ist wie in den folgenden Segmenten lateral retikulär ausgebildet.

Im letzten Abdominalsegment findet sich eine andere Abweichung: Das Blut hat außer durch die Analfüße und Analkiemen an einer Stelle die Möglichkeit, aus dem ventralen in den dorsalen Raum zu den Herzostien zu gelangen (Abb. 12 *k*). Die phagocytären Septen sind hier nicht

mit ihrem ganzen Rande lückenlos an der Hypodermis aufgehängt, sondern sie bilden zur Körperwand hin ein Netzwerk. Diese Beobachtung wurde an allen Schnittserien gemacht. Entsprechend ließ sich an lebenden Tieren nach Tuscheinjektionen beobachten, daß Farbpartikel, ohne die Analfüße oder die Analkiemen passiert zu haben, im Analsegment auf einem oralwärts gelegenen Wege an der Hypodermis entlang zum Herzen gelangen konnten. Bindet man das Analsegment mit Hilfe eines Haares vor der Basis der Analfüße ab, so sistiert man die Blutzirkulation in den Analkiemen und den Analfüßen. Bei der *Plumosus-Thummi*-Gruppe bliebe nach einer solchen Maßnahme für das Blut nur der Weg vom Ventral- zum Dorsalraum über die Ventralschläuche offen. Bei den *Lobiferus*-Larven fehlen, wie erwähnt, diese Körperanhänge. Wird nach der Abschnürung eine Injektion in eines der ersten Abdominalsegmente vorgenommen, so gelangen die Farbpartikel auch jetzt, nachdem sie in den Ventralraum gekommen sind, in den Dorsalraum, und zwar, wie man deutlich sehen kann, durch das retikuläre Gewebe an der in der Abb. 12 wiedergegebenen Stelle *(k)*.

Ich halte es für unwahrscheinlich, daß die Membran ebenfalls an der Verbindungsstelle mit der Ringmuskulatur des Darmes von retikulärer Beschaffenheit ist, wie es auf Schnitten manchmal scheinen könnte. Denn an lebenden Tieren wurde nach einer Injektion immer nur eine Strömung aus dem Ventral- in den Dorsalraum beobachtet; diese Strömung verlief entweder durch die unteren Analkiemen oder durch die Analfüße und die oberen Analkiemen oder durch die Netzlücken (Abb. 12 *k*) im vorderen Teile des Analsegmentes.

Die Entwicklung des Phagocytärgewebes konnte leider nicht von den jüngsten Stadien an verfolgt werden, da mir nie Eimassen dieser Gruppe zur Verfügung standen. Schnitte durch junge, erst ganz schwach rötlich gefärbte Larven zeigen, daß in den beiden Analsegmenten außer dem Fettkörper schon ein feines Gewebe gebildet ist, das sich aus wenigen Spindelzellen aufbaut.

Zusammenfassend muß für *Lobiferus* der Mangel an Blutkörperchen und ihr Ersatz durch ein Phagocytärgewebe festgestellt werden; dieses Gewebe zeigt nicht im Aufbau, wohl aber in seiner Anordnung Abweichungen zu dem der *Plumosus-Thummi*-Gruppe.

3. *Tanytarsus roeseiventris*.

Diese Art, die zu einem Vergleichsstudium verwandt wurde, weicht in ihrem Verhalten vollständig von den bisher untersuchten Larven ab. Sie gehört zur Gattung *Tanytarsus*. Nach der Systematik von Pause (1914) ist sie der *Inermipes*-Gruppe zuzurechnen. Der Gehäusebau läßt auf *Tanytarsus roeseiventris* schließen.

Diese Larven sind blutrot und erreichen eine Länge von 0,9 cm. Sie sind wesentlich dünnhäutiger als die schon genannten Larven; hierdurch

wird bei Injektionen das Einführen der Mikropipette erleichtert. Die Widerstandsfähigkeit dieser Larven ist die gleiche wie die der obenerwähnten Arten. Dem präanalen Segment fehlen die Ventralschläuche, Analkiemen sind in zwei Paaren vorhanden. Im Gegensatz zu den vorher besprochenen Arten besitzen die beiden letzten Körpersegmente mit Luft gefüllte, geschlossene Tracheen; zwei lateral verlaufende Längsstämme geben dorsal- und ventralwärts stärkere Seitenäste ab, die sich in sehr viele feine Capillaren verzweigen. Ihre feinsten Ausläufer liegen direkt unter der Hypodermis oder gehen in die Analkiemen.

Der Fettkörper kann wie bei der *Plumosus-Thummi*-Gruppe in den unter der Hypodermis liegenden äußeren und den den Darm umgebenden inneren geschieden werden. Das äußere Fettgewebe hat in seinem Zellplasma Granulationen von grünlichbrauner Farbe. Es findet sich in den Thorax- und Abdominalsegmenten; in den Analfüßen erreicht es nur deren Basis. Im Gegensatz zu *Plumosus-Thummi* und *Lobiferus* ist hier der äußere Fettkörper im Thorax schwächer gefärbt als im Abdomen.

Bei einer Lebenduntersuchung der Larven dieser Spezies unter dem Mikroskop entdeckt man im Blute eine Unmenge von Zellen. Sie werden sehr schnell mit dem Blutstrom bewegt und haben stäbchen- und spindelförmige Gestalt, vereinzelt sieht man runde Zellen.

Tuscheinjektionen haben bei *Tanytarsus roeseiventris* ein überraschendes Ergebnis. Die im Blute flottierenden Zellen phagocytieren, sie sind daher als Leukocyten anzusprechen. Außerdem wird injizierte Tusche in allen Körpersegmenten, außer im Prothorax, vom Phagocytärgewebe aufgenommen, und zwar tritt dabei auch hier wie bei *Plumosus-Thummi* und *Lobiferus* die stärkste Schwärzung in den beiden Analsegmenten und in den Analfüßen auf; ebenso herrscht Übereinstimmung mit letztgenannten Gruppen bezüglich der lateralen Anordnung des phagocytären Gewebes in den übrigen Segmenten. Im Gegensatz zu *Plumosus-Thummi* fehlt dagegen im 1. Abdominalsegment von *Tanytarsus* der phagocytäre Zylinder. Dieses Segment verhält sich bezüglich der lateralen Lage von Phagocytärgewebe genau wie die folgenden.

Die Larve von *Tanytarsus* zeigt damit dasselbe Verhalten wie manche Orthopteren und *Lepisma*: Blutkörperchen und Phagocytärgewebe existieren nebeneinander.

Die beiden Analsegmente von *Tanytarsus roeseiventris* sind wie bei *Plumosus-Thummi* und *Lobiferus* durch ein Gewebe in einen dorsalen und einen ventralen Raum geteilt. Jedoch ist hier die Membran ganz anders als bei jenen Gruppen gebaut, ein eingelagerter Fettkörper fehlt. Nach meiner Beobachtung stellt die Membran bei *Tanytarsus keine trennende* Gewebsschicht dar, sondern sie ist aus retikulärem Phagocytärgewebe aufgebaut und dient dem Darm als Aufhängeapparat. Die starken Äste der luftgefüllten Tracheen liegen in ihren Netzmaschen. Die Blutzirkulation ist durch das Vorhandensein freier Leukocyten sehr

leicht zu verfolgen; man kann daher auch ohne Injektion sehen, daß die Blutkörperchen nicht gezwungen sind, zum Herzen den Umweg über die Analfüße zu nehmen, sie passieren zum Teil die Membran und kommen zu den terminalen Herzostien.

In den Analfüßen ist die Stärke der Blutströmung wegen der Durchlässigkeit der Membran herabgesetzt; sie enthalten je einen Strang phagocytären Gewebes, der sich aus vielen Zellen zusammensetzt, seinen Ursprung an der Membran hat und in ihnen distal endet. Die Analkiemen enthalten kein ihren Hohlraum teilendes medianes Septum. Im letzten Körpersegment sind die lateralen, dorso-ventral angeordneten Partien des Phagocytärgewebes wie bei der *Plumosus-Thummi*-Gruppe (vgl. Abb. 5 *Phg dv*) vorhanden, dagegen fehlt hier das horizontale retikuläre Gewebe. Bei *Tanytarsus roeseiventris* würde eine für das Blut undurchlässige Membran in den beiden Analsegmenten ohnehin nicht mehr dazu führen, daß das Herz in einem vollkommen geschlossenen Raume läge, wie dies bei der *Plumosus-Thummi*-Gruppe und *Lobiferus* der Fall ist. Das pulsierende Gefäß reicht bis in das 7. Abdominalsegment, in dem ein drittes Ostienpaar liegt; es ist also nicht in seiner Ausdehnung auf den Dorsalraum beschränkt, der im 8. und 9. Abdominalsegment gelegen ist. Oralwärts setzt sich das Herz in die im Kopf endende Aorta fort. Das Blut hat auf diese Weise die Möglichkeit, aus der Leibeshöhle, ohne die beiden Analsegmente und damit ohne den Dorsalraum passiert zu haben, in die Aorta zu gelangen.

Der retikuläre Bau der Membran bei *Tanytarsus roeseiventris* scheint mir ein wichtiger Anhaltspunkt für die morphologische Bewertung der phagocytären Septen in den entsprechenden Segmenten der *Plumosus-Thummi*-Gruppe zu sein. Man hat meines Erachtens darin einen Beweis dafür zu sehen, daß die phagocytären Septen und das retikuläre phagocytäre Gewebe dieselben Bildungen sind. Unterschiede zwischen beiden sind durch eine Differenzierung eines Teiles des Phagocytärgewebes hervorgerufen worden. In der gleichen Weise möchte ich den phagocytären Zylinder in dem 1. Abdominalsegment bei *Plumosus-Thummi* bewerten. Es bleibt allerdings die Tatsache bestehen, daß die Membran in den Analsegmenten der *Plumosus-Thummi*-Gruppe in vielen Punkten eine Ähnlichkeit mit der bindegewebigen Schicht des Perikardialseptums anderer Insekten zeigt. Die phagocytäre Eigenschaft des Perikardialseptums bei *Lepisma* deutet zwar auf einen Zusammenhang mit den Blutkörperchen hin, wie weit dort aber entwicklungsgeschichtliche Beziehungen bestehen, müßte noch untersucht werden.

Vorübergehend werden im Phagocytärgewebe von *Tanytarsus roeseiventris* freie Leukocyten festgehalten. Betont sei aber, daß das phagocytäre Gewebe nicht als eine temporäre Ansammlung freier Blutkörperchen anzusehen ist, wie es von Sousloff (1907) für die Orthopteren angegeben wird.

Tanytarsus-Larven zeigen einige Zeit nach der Injektion ein anderes Verhalten als solche der *Plumosus-Thummi*-Gruppe. Am 1. Tage zwar bietet sich an lebenden Larven in den Analsegmenten ungefähr dasselbe Bild einer Schwärzung, die Tusche ist gleichmäßig über die Zellen des phagocytären Gewebes verteilt. Etwa 24 Stunden später aber stellt sich deutlich an verschiedenen Stellen eine starke Anhäufung von Farbpartikeln heraus, die, wie Schnitte zeigen, regellos im Phagocytärgewebe liegen. Die beiden letzten Segmente und die Analfüße erscheinen dann wie gescheckt. Nach wie vor finden sich daneben phagocytierte Tuschebrocken auch über das ganze übrige Gewebe verteilt.

Cuénot (1896) gibt für Orthopteren einen Transport und eine lokale Anhäufung der Fremdsubstanz innerhalb der Phagocytärorgane an. Teile des Gewebes sollen auf diese Weise erneut aufnahmefähig werden. Das Vorliegen des gleichen Vorganges ist für *Tanytarsus roeseiventris* unwahrscheinlich. Man hat dagegen den Eindruck, als ob mit Tusche beladene freie Leukocyten zu einem Plasmodium verschmelzen und gleichsam als mit Farbstoff beladene Kapseln im Phagocytärgewebe festgehalten werden. Angaben über eine derartige Fähigkeit der Blutkörperchen werden für andere Insekten von Kowalewsky (1892), Cuénot (1896), Hollande (1909) und Metalnikoff (1908) gemacht. Nach dem letztgenannten Autor bilden schließlich die verschmolzenen Phagocyten um den Fremdstoff „Cysten", die sich besonders an Geweben in der Nähe des Herzens festsetzen, aber auch im übrigen Körper vereinzelt vorzufinden sind. Bei *Tanytarsus* wurden diese Gebilde dagegen von mir nur in den beiden letzten Abdominalsegmenten beobachtet. Allgemein wird die Bedeutung dieser Zusammenballung von Leukocyten in einer Beschleunigung des Verdauungsvorganges abbaufähiger Substanz gesehen.

Bei *Tanytarsus roeseiventris* nehmen alle freien Blutkörperchen an der Phagocytose teil; freie Zellen des Blutes, die sich nicht an der Phagocytose beteiligen, „Lymphocyten", wie sie von verschiedenen Forschern [Cuénot (1895), Metalnikoff (1908), Hollande (1909), Poyarkoff (1910)] für viele Hexapoden beschrieben wurden, kommen nicht vor. Bei der Beurteilung dieser Verhältnisse können im Blute schwimmende Önocyten leicht der Anlaß zu einer irrigen Auffassung sein. Die *Tanytarsus*-Larven nehmen durch das Fehlen freier Lymphocyten keine Ausnahmestellung unter den Insekten ein, Metalnikoff und Toumanoff (1930) konstatieren dieselbe Tatsache für die Bienenlarve. Es ist denkbar, daß diese gewöhnlich freien Zellen irgendwo im Körper festliegen; man hat aber bisher kein Mittel in der Hand, um sie sichtbar zu machen.

Als Grundform der bei *Tanytarsus roeseiventris* vorkommenden Leukocyten muß man die Spindelzelle ansehen; alle anders gestalteten Blutkörperchen sind von ihr abzuleiten und durch amöboide Beweglichkeit zu erklären. Das homogene Plasma der Blutkörperchen ist mit

Hämatoxylin stark färbbar und enthält nur selten in geringer Zahl die für manche anderen Insekten typischen Granulationen. Die Amöbocyten gleichen in allen Einzelheiten den Zellen des Phagocytärgewebes. Die Größe der spindelförmigen Blutzellen ist je nach der Länge ihrer Plasmafortsätze verschieden (Abb. 13 *a* und *b*), in der Plasmamenge zeigen sich häufig Unterschiede. Die in der Abb. 13 als *b* bezeichnete Zellform kommt am häufigsten vor; eine solche Zelle ist 12 μ lang und mißt an der Stelle ihrer stärksten Anschwellung 3 μ. Häufig findet man eine Abänderung derart, daß auch bei freischwimmenden Zellen ein dritter Plasmafortsatz ausgebildet ist (Abb. 13 *c*); die Gestaltsveränderung tritt demnach nicht erst bei Berührung mit einem Fremdkörper ein. Manchmal findet man abgekugelte Zellen, ein feiner Plasmafortsatz erinnert dann häufig an die typische Form (Abb. 13 *d*).

a *b* *c* *d*

Abb. 13 *a*–*d*. Blutkörperchen von *Tanytarsus roeseiventris*. Vergrößerung 1000fach.

Die Ansichten über die Vermehrung der Leukocyten bei Insekten gehen auseinander, einige Autoren beschreiben für sie Mitose und Amitose nebeneinander, andere Mitose oder Amitose, nach anderen ist ein Bildungsherd für die Blutkörperchen vorhanden. Ein Teilungsvorgang der freien Blutzellen wurde von mir nie beobachtet.

Die Ähnlichkeit zwischen den Leukocyten und den Elementen des Phagocytärgewebes macht einen genetischen Zusammenhang wahrscheinlich. Infolgedessen unterzog ich die postembryonale Entwicklung einer näheren Untersuchung. Die Lebendbeobachtung sehr junger Tiere unter dem Mikroskop wurde auf einem Objektträger mit gestütztem Deckglas oder ohne ein solches vorgenommen; diese Maßnahmen waren notwendig, um nicht etwa durch den Druck des Deckglases frei im Blute schwimmende Zellen an ihrer Bewegung zu hindern.

Die jüngsten von mir beobachteten Larven wurden aus der Gallerte herauspräpariert, die die Eier in Ballen zusammenhält; sie waren soeben oder erst wenige Stunden geschlüpft, ihre Länge betrug 0,8 mm. Diese jungen Exemplare sind vollkommen farblos und haben in ihrem Darm Reste des Dotters. Freie Blutkörperchen fehlen ihnen vollkommen, vom Phagocytärgewebe oder dessen Anlage ist in diesem Stadium noch nichts zu sehen. Noch vor der ersten Häutung jedoch entdeckt man, wie bei den gleichaltrigen Larven der *Plumosus-Thummi*-Gruppe (vgl. Abb. 11), an den Stellen, an denen später das Phagocytärgewebe zu finden ist, grünlichblaue, runde Zellen, und es scheint, daß sie der Körperwand fest anliegen. Sie enthalten im Plasma die für die entsprechenden Elemente der letztgenannten Gruppe typischen, stark lichtbrechenden Körnchen. Am besten sind diese Zellen in den durchsichtigen Analfüßen

zu sehen, man kann sie aber auch im Herzsegment und zwar lateral, und im Analsegment am dorsalen Integument finden; trotz der starken Saugwirkung des pulsierenden Gefäßes bleiben sie unbeweglich liegen. In den übrigen Körpersegmenten ist von ihnen nichts zu sehen, weil der dort liegende Fettkörper der Beobachtung hinderlich ist.

Von welchem Gewebe die grünlichblauen Zellen abzuleiten sind, ist sehr schwer zu sagen. Wegen der Kleinheit der Larven dieses Alters vermögen selbst Schnittserien keinen Aufschluß über die Genese dieser Elemente zu geben. Nach der Totalbeobachtung könnten sie von Hypodermiszellen abstammen, ich möchte mich jedoch in diesem Punkte nicht festlegen.

Im Blute schwach rötlich gefärbter Larven schwimmen einige dieser vorher festsitzenden Zellen; diese frei gewordenen Elemente sind als junge Leukocyten anzusprechen. Der Zeitpunkt ihres Loslösens steht nicht genau fest, er fällt jedoch entweder vor die zweite oder zwischen die zweite und dritte Häutung, und zwar haben sich die Zellen immer von ihrer Anheftungsstelle gelöst, bevor die übrigen runden, aneinanderliegenden Zellen des späteren Phagocytärgewebes die typische Spindelform angenommen haben. Die Identität der in der Leibeshöhlenflüssigkeit flottierenden mit den weiterhin an ihren Platz gebundenen grünlichblauen Zellen erkennt man leicht an ihrer Farbe, Form, Größe und den wenigen im Plasma befindlichen Granulationen. Von welchen Stellen sich die jungen Leukocytenstadien lösen, konnte nicht entschieden werden; man darf aber wohl annehmen, daß dieser Vorgang nicht auf einen engen Bezirk begrenzt ist.

Die weitere Ausbildung der Blutkörperchen zu typischen Spindelzellen schreitet in demselben Maße vor, wie dies bei den festsitzenden Zellen geschieht. Es ist nicht ausgeschlossen, daß sich auch später Zellelemente aus dem Phagocytärgewebe lösen und zu freien Amöbocyten werden, wie es Kollmann (1907) für die Orthopteren annimmt. Hinzukommt höchstwahrscheinlich eine Teilung der freien Leukocyten. Da sich bei der *Plumosus-Thummi*-Gruppe nur selten Zellen aus dem Phagocytärgewebe lösen, so kann man für *Tanytarsus* annehmen, daß sich hier die freien Blutkörperchen vor allem durch Teilung vermehren.

Das postembryonale Auftreten der freien Blutzellen bei *Tanytarsus* erfordert ein besonderes Interesse, da ich in der Literatur über die Hexapoden keine diesbezügliche Angabe finden konnte. Aus embryologischen Arbeiten über Insekten [Dohon (1866), Korotneff (1885), Wheeler (1889), Heymons (1895) u. a.] ist das embryonale Vorhandensein freier Leukocyten zu entnehmen. In diesem Zusammenhange sei erwähnt, daß bei den Orthopteren die Amöbocyten nach Heymons embryonal, die Phagocytärorgane nach Dawydoff (1904) postembryonal entstehen. Ein unmittelbarer Zusammenhang zwischen beiden Bildungen, wie er

für *Tanytarsus* hier beschrieben wurde, ist demnach bei den Orthopteren nicht vorhanden.

Zusammenfassend ist folgendes festzustellen: Bezüglich der Phagocytose stellen sich die Larven von *Tanytarsus roeseiventris* den Orthopteren an die Seite; die entwicklungsgeschichtliche Untersuchung beweist die Homologie von freien Blutkörperchen und Phagocytärgewebe. Da außerdem eine übereinstimmende Funktion bewiesen wurde, besteht die für das Phagocytärgewebe von *Chironomus plumosus-thummi* schon vorweggenommene Bezeichnung „Leukocytengewebe" zu Recht.

4. Tanypus.

Zur weiteren Untersuchung wurde die Sektio *Tanypus* herangezogen. Je ein Vertreter der *Macro-* und *Micropelopia*-Gattung wurde in allen Larvenstadien beobachtet; Larven beider Spezies wurden aus Eiern gezüchtet. Die *Micropelopia*-Spezies gehörte der *Nigropuncta*-Gruppe an. Die Gruppenzugehörigkeit der *Macropelopia*-Spezies konnte nicht bestimmt werden, da die systematische Bearbeitung nicht ausreichte. Bei diesen beiden besonders untersuchten Spezies und anderen *Tanypus*-Larven, die im ausgewachsenen Zustande gesammelt wurden, ergab sich prinzipiell dasselbe; daher seien sie kurz, soweit nicht Unterschiede vorliegen, unter dem Namen „*Tanypus*" zusammengefaßt.

Tanypus-Larven unterscheiden sich von denen der bisher besprochenen Gruppen dadurch, daß ihr Abdomen ein Segment mehr besitzt; die Grenze dieses Segmentes befindet sich terminal von der Basis der Borstenpinsel (Abb. 15 *Sg*). Das Herz endet analwärts entsprechend nicht im vorletzten, sondern im drittletzten Segment.

Auf Grund grünlichbrauner Granulationen kann man auch hier einen gefärbten äußeren und einen ungefärbten inneren Fettkörper unterscheiden. Differenzen in der Farbintensität des äußeren Fettkörpers im Thorax und Abdomen sind nicht vorhanden. Die untersuchte *Macropelopia*-Spezies führte Hämoglobin als Blutfarbstoff, die *Micropelopia*-Art war dagegen schwach gelb getärbt. Die Analfüße der Tanypinen sind frei von Fettzellen, das Analsegment besitzt zwei Paar Analkiemen. Im Gegensatz zu allen vorher behandelten Formen liegt im ganzen Körper ein geschlossenes, mit Luft gefülltes, stark verzweigtes Tracheensystem.

Bei *Tanypus*-Larven kann man die Blutzirkulation sehr gut an den in großer Zahl vorhandenen Blutkörperchen feststellen. In den beiden Analsegmenten tritt keine Regulierung des Blutweges durch eine Membran ein. Die Blutströmung ist in den Analfüßen und Analkiemen am schwächsten; diese Stellen sind daher zur Beobachtung der Leukocyten besonders geeignet.

Den Larven fehlt ein Phagocytärgewebe, phagocytäre Eigenschaften kommen allein den Amöbocyten zu. Die Larven dieser Sektio stellen

sich daher in diesem Verhalten den meisten Insekten an die Seite. Schnittserien lassen nicht einmal die Anlage der für *Plumosus-Thummi* typischen, in den beiden Analsegmenten gelegenen Membran erkennen. Dies steht mit dem Bau des Herzens in enger Beziehung. Wie schon Popovici-Baznosanu (1905) feststellte, findet sich bei *Tanypus*-Larven ein sich vom 8. bis zum 1. Abdominalsegment erstreckendes, mit Ostien versehenes, pulsierendes Gefäß, das sich nach vorn bis in den Kopf als Aorta fortsetzt. Das Herz von Larven der *Plumosus-Thummi*-Gruppe ist dagegen — wie beschrieben — auf das 8. Abdominalsegment beschränkt; oralwärts schließt sich dort eine vom 7. Abdominalsegment bis in den Kopf reichende Aorta an. Der terminale Aortenabschnitt besitzt bei *Tanypus* im Gegensatz zu *Plumosus-Thummi* in den bezeichneten Segmenten also je ein Lateralostienpaar. Bei dieser Ausgestaltung des Herzens der *Tanypus*-Larven ist eine den Blutstrom regulierende Membran in den Analsegmenten offenbar nicht vonnöten.

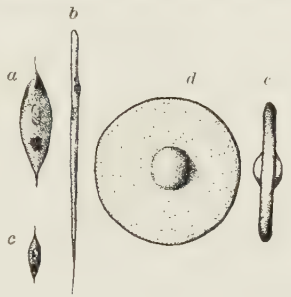

Abb. 14*a—e*. *Tanypus*. *a*, *b*, *c* spindelförmige, *d*, *e* runde Leukocyten in Vorder- und Seitenansicht. Vergrößerung 1000fach.

Die Blutzellen haben größtenteils spindelförmige Gestalt; daneben kommt eine Zellform vor, die sich als kreisrunde Platte mit einer den Kern enthaltenden zentralen Anschwellung darstellt (Abb. 14). Es ist nicht anzunehmen, daß die zweite Blutkörperchenform aus der ersten hervorgeht, denn die runden Blutzellen sind nur wenig amöboid beweglich, daher in ihrer Gestalt sehr konstant, und besitzen mehr Plasma als die bipolaren Zellen. Auf Grund der entwicklungsgeschichtlichen Untersuchung muß man aber annehmen, daß sie von denselben embryonalen Zellen herstammen. Beide Arten von Hämocyten haben phagocytäre Funktion. Lymphocyten sind auch hier nicht vorhanden; im Blute schwimmende Önocyten wurden nie gesehen.

Die Spindelzellen sind oft lang stäbchenförmig ausgezogen (Abb. 14 *b*); Zellen mit einem dritten Plasmafortsatz sind recht häufig anzutreffen Auffallend sind die starken Größenunterschiede der spindelförmigen Leukocyten: Die größten sind 12 μ lang, ihr Durchmesser beträgt an der breitesten Stelle 3,2 μ, die kleinen sind 4—5 μ lang und 1 μ dick. Die runden Blutzellen sind in geringerer Anzahl im Blute vorhanden, ihr Durchmesser beträgt 12—14 μ. Granulationen wurden im Plasma der Blutkörperchen wie bei den übrigen Chironomiden nur selten gefunden.

Es sei noch auf eine eigenartige Tatsache hingewiesen: Die spindelförmigen Amöbocyten vermögen mit ihren Plasmafortsätzen untereinander verbunden zu sein und gemeinsam zu flottieren. Am weitestgehenden war diese Erscheinung bei *Macropelopia*. In den Abdominal-

segmenten sieht man häufig lateral in Höhe des Schwimmhaarsaumes sich von vorne nach hinten bewegende plasmatische Stränge; es ist, als ob ein laufendes Band im Körper kreise. Es handelt sich dabei um flottierende Leukocytenstränge. Injektionen erleichtern die Beobachtung. Selbst im Herz sieht man manchmal die Bewegung dieser feinen, langen, vielzelligen Fäden. Eine Plasmodienbildung der Blutkörperchen, wie ich sie für *Tanytarsus* beschrieb, konnte ich hier nach Tuscheinjektionen nie wahrnehmen. Dagegen werden Fettzellen, die sich durch eine mechanische Verletzung aus dem Gewebe gelöst haben, von vielen Leukocyten

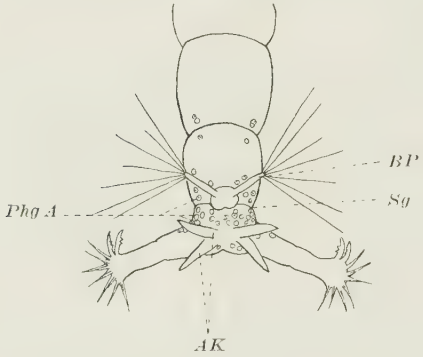

Abb. 15. Die letzten Segmente einer sehr jungen *Macropelopia*-Larve. *Sg* Grenze des 9. und 10. Abdominalsegmentes, *AK* Analkiemen, *BP* Borstenpinsel, *Phg A* Anlage der Leukocyten. Vergrößerung 170fach.

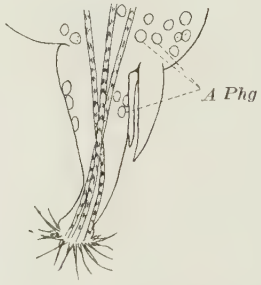

Abb. 16. Analfuß einer sehr jungen *Micropelopia*-Larve. *Phg A* Anlage der Leukocyten. Vergrößerung 170fach.

umlagert; die Gewebsbrocken erfuhren aber dabei nicht etwa eine allmähliche Verkleinerung, denn noch 7 Tage lang nach ihrer ersten Beobachtung konnten sie in einem Individuum unverändert verfolgt werden.

Wie bei der *Plumosus-Thummi-* und *Tanytarsus*-Gruppe konnte von mir bei wenige Stunden alten Larven von *Tanypus* die Anlage der Leukocyten festgestellt werden; man trifft hier dieselben bläulichgrünen, runden Zellen, deren Plasma die wenigen typischen Granulationen enthält. Die Hauptmasse dieser Zellen befindet sich im letzten Segment an der Basis der Analkiemen, ferner sieht man sie an der Ansatzstelle der Borstenpinsel (Abb. 15 *Phg A*). In Herzsegment und Analfüßen kann man sie in gleicher Weise konstatieren (Abb. 16). Überall liegen sie auch bei diesen Larven der Hypodermis an und entziehen sich gleichfalls an den wichtigen lateralen Teilen der ersten Abdominalsegmente wegen der starken Ausgestaltung des Fettgewebes der Beobachtung. Nur bei einigen Individuen der *Nigropuncta*-Spezies fand ich im 1. Abdominalsegment lateral die grünlichblauen Zellen; es ei ausdrücklich betont, daß es sich dabei nicht um Önocyten oder Perikardialzellen handelte; diese Gebilde wurden außerdem noch festgestellt.

In ungefähr 2 Tage alten Larven sieht man einzelne dieser grünlichblauen Zellen im Blute schwimmend, sie können bei ihrer passiven Bewegung durch den Körper verfolgt werden, andere liegen noch fest. Bei älteren Tieren haben alle diese Elemente ihren Platz verlassen und sind frei geworden: Sie differenzieren sich zu den Spindelzellen und den runden Leukocyten. Mit diesen Befunden ist nach meiner Ansicht die Homologie von Phagocytärgewebe und Blutkörperchen bei Chironomiden sehr klar bewiesen. Zugleich ist damit der Nachweis geliefert, daß sich das Phagocytärgewebe — zum mindesten bei Chironomiden — aus im Verbande gebliebenen Leukocyten aufbaut, also ein Leukocytengewebe darstellt.

Ein Teil der eben beschriebenen Beobachtungen wird durch Angaben Zavrels gestützt. Dieser Autor geht zunächst auf die in den Abdominalsegmenten gelegenen Önocyten ein, die segmental in Gruppen zu vier Zellen angeordnet sind und fährt dann fort:

„In den letzten drei Segmenten erscheinen sie (die Önocyten, der Verfasser) als vereinzelte große Zellen, oder sie scheinen hier überhaupt zu fehlen. Auch in den Nachschiebern (Analfüßen, der Verfasser) erscheinen dicht unter der Hypodermis größere und kleinere kugelförmige Zellen, die sich höchstwahrscheinlich von der Hypodermis abgetrennt haben. Ob auch diese Zellen zu den rätselhaften Önocyten zuzurechnen sind, bleibt noch dahingestellt" [Thienemann-Zavřel (1915, S. 604)]. Diese Bemerkung läßt darauf schließen, daß jener Autor zu seinen Lebenduntersuchungen vor allem junge *Tanypus*-Larven heranzog, die wegen ihrer Durchsichtigkeit für ein anatomisches Studium sehr geeignet sind. Wichtig ist die Feststellung des Autors, daß die „Önocyten" in den letzten drei Segmenten manchmal zu fehlen scheinen: diese Beobachtung kann nur an *Tanypus*-Larven gemacht worden sein, die schon im Besitz freier Blutkörperchen waren. Was nun die von Zavřel erwähnten festliegenden Zellen in den Analfüßen betrifft, so muß festgestellt werden, daß auch diese Angabe nur für sehr junge Larven zutreffend ist. In ausgewachsenen *Tanypus*-Larven wurden von mir weder bei einer Totalbeobachtung noch auf Schnitten an der Hypodermis der Analfüße festliegende Zellen gefunden. Daraus ist zu schließen, daß die vermeintlichen „Önocyten" der drei letzten Abdominalsegmente und Analfüße mit den von mir beschriebenen grünlichblauen Zellen, der Anlage der Leukocyten, identisch sind. Die oben zitierten Sätze dürfen deshalb wohl als ein weiterer Beleg für meine Beobachtungen und Schlüsse angesehen werden.

Meine Untersuchungen haben bei Chironomidenlarven betreffs der Art des Vorkommens von Blutkörperchen eine Reihe ergeben, die sich aus folgenden drei Gliedern aufbaut: *Plumosus-Thummi*, *Tanytarsus*, *Tanypus*. In bezug auf die Anlage der Leukocyten zeigen die einzelnen Glieder dasselbe Verhalten: In jungen Larven findet man überall die

festliegenden grünlichblauen Zellen. Später vollzieht sich eine Differenzierung dieser Zellen, und zwar bei *Plumosus-Thummi* in Phagocytär-(Leukocyten-)Gewebe, bei *Tanypus* in freie Leukocyten; *Tanytarsus* nimmt eine Mittelstellung ein, da hier die Differenzierung Phagocytärgewebe *und* freie Leukocyten ergibt. Eine Reihe bilden die genannten drei Chironomidengruppen auch bezüglich anderer Merkmale, die unter sich und mit der Ausbildung der Blutkörperchen im Zusammenhang stehen dürften, nämlich bezüglich der Gestaltung des Herzens [Popovici-Baznoşanu (1905)], des Tracheensystems und der Membran in den drei Analsegmenten. Man kann feststellen: Je größer die Zahl der Herzostien, um so schwächer ist die Ausbildung des Phagocytär-(Leukocyten-)Gewebes und der Membran, und gleichzeitig ist um so stärker diejenige des Tracheensystems und der freien Blutkörperchen.

D. II. Die Phagocytose bei Chironomidenpuppen.

Die nachfolgenden Studien beziehen sich nur auf Angehörige der *Plumosus-Thummi*-Gruppe. Hierbei interessierte das Verhalten des Phagocytärgewebes während der Metamorphose. Ferner mußte geklärt werden, wieweit von einer Beteiligung der grünen Fettzellen [Vaney (1902)] an dem Zerfall von Geweben in der Puppe gesprochen werden kann.

Zunächst sei auf die Metamorphose verschiedener sonstiger Insekten eingegangen, wobei ich mich in vorliegendem Zusammenhang auf die Erscheinungen der Histolyse beschränken kann.

1. Literaturübersicht.

Grundlegend für alle Untersuchungen über die Metamorphose der Insekten ist die Arbeit Weismanns (1864) über *Musca,* wo ein Zerfall sämtlicher Larvenorgane festgestellt wurde. Der damalige Mangel einer Mikrotomtecknik macht es verständlich, daß dieser Autor noch nicht in die histologischen Feinheiten eindringen konnte. Die larvalen Muskeln verlieren nach seiner Beschreibung ihre Querstreifung, die kontraktile Substanz wird körnig, die Kerne degenerieren, das Sarkolemm reißt und die Zerfallsstoffe gelangen ins Blut. Diese zerstörte Zellmasse bildet mit den Zerfallsprodukten des Fettkörpers die „Körnchenkugeln". Nach Weismann entstehen aus diesen Gebilden die imaginalen Gewebe.

Derselbe Autor kommt 2 Jahre später bei der Puppe von *Corethra* zu einem ganz anderen Resultat. Die Muskulatur geht bei dieser Spezies außer der in Kopf, Thorax und den letzten Abdominalsegmenten gelegenen fast unverändert in die Imago über.

Ganin (1877) war der erste, der die Vermutung einer aktiven Beteiligung von Mesodermzellen an der inneren Metamorphose der Insekten aussprach. Metschnikoffs Arbeit (1883) „Untersuchungen über die

intrazelluläre Verdauung bei wirbellosen Tieren" wurde zum Ausgangspunkt eines Streites über den Vorgang der Histolyse im Tierreich überhaupt. Der Autor findet bei der Metamorphose der Echinodermenlarven Mesodermzellen, die sich mit spezifischer Larvensubstanz vollgefressen haben; er glaubt, eine solche Resorption „überflüssig gewordener Teile" durch besondere Zellen auch für die Erscheinungen vermuten zu dürfen, die bei der Insektenmetamorphose auftreten.

Trotz sehr zahlreicher Bearbeitungen konnte man bei den Hexapoden in diesem Punkte zu keinem eindeutigen Ergebnis gelangen. Im folgenden seien die verschiedenen Ansichten über die Histolyse der larvalen Gewebe während der Metamorphose der Insekten kurz dargestellt.

1. Eine Art des Gewebezerfalles ist als *Autolyse* zu bezeichnen, d. h. die Zerstörung geht auf Grund einer inneren Degeneration der betreffenden Organe vor sich. Diese Meinung wird von Viallanes (1882, Musciden), Korotneff (1892, *Tinea*), Kellogg (1901, *Holorusia*), Hänsel (1913, *Pachygaster*), Schmidt (1929, *Psychoda*) u. a. vertreten.

2. Die larvalen Organe werden von Blutkörperchen oder Fettzellen angegriffen und gefressen. Dieser Vorgang wird als *Phagocytose* bezeichnet. Die mit gefressener Substanz beladenen Zellen sind mit den „Körnchenkugeln" Weismanns identisch. Meinungsverschiedenheiten herrschen darüber, ob intakte oder schon in Autolyse begriffene Gewebe befallen werden. Die erste Ansicht wird in den Arbeiten von Kowalewsky (1887, *Musca*), van Rees (1889, *Musca*), Mercier (1906, *Calliphora*), Pérez (1910, *Musca*) u. a. vertreten. Einen sekundären Einfluß der Leukocyten beschreiben Nötzel (1899, *Musca*), Berlese (1901, *Calliphora*), Vaney (1902, *Gastrophilus*) u. a. Nach Poyarkoff (1910, *Galeruca*) nehmen Fettzellen an der Phagocytose teil.

3. Der Gewebezerfall geht unter Beteiligung der Blutkörperchen vor sich, die Leukocyten verdauen extrazellulär, Phagocytose findet nicht statt. Diese Art der Histolyse wird als *Lyocytose* bezeichnet und von Anglas (1900, 1901, *Vespa*) beschrieben.

4. Nach Berlese (1899, 1900, *Calliphora*) unterstützen „*Trophocyten*" den histolytischen Zerfall. Genannter Autor belegt mit dieser Bezeichnung Fettzellen, die mit Hilfe von Fermenten Substanzen extrazellulär verdauen und anschließend resorbieren. Aufgegriffen wird dieser Gedanke von Vaney (1902, *Chironomus*).

Die hier zusammengefaßten Angaben über den Vorgang der Histolyse lassen eine starke Uneinheitlichkeit erkennen. Bemerkenswert ist, daß manchmal von demselben Bearbeiter bei der einen Insektenspezies Phagocytose, bei der anderen keine Einwirkung der Blutkörperchen festgestellt werden konnte [Kellogg (1901, Phagocytose bei *Blepharocera*, Autolyse bei *Holorusia*), Vaney (1902, Phagocytose bei *Gastrophilus*, Trophocyten bei *Chironomus*)].

2. Eigene Untersuchungen.

Wie schon in der Einleitung gesagt, stützen die Angaben von VANEY über die Metamorphose von *Chironomus* in gewissem Sinne die Hypothese von CUÉNOT über die Analogie des grünen Fettkörpers im Thorax mit den freien Blutkörperchen. Doch geht jener Autor, trotzdem ihm die Arbeit von CUÉNOT seinen Literaturangaben zufolge bekannt war, mit keinem Wort auf diesen Punkt ein, um ihn für seine Schlüsse auszuwerten. VANEY schwankt, ob er die mit der Verpuppung frei gewordenen grünen Fettzellen des Thorax, die nach ihm sich in großer Menge der Muskulatur anlagern, als Phagocyten oder Trophocyten bezeichnen soll. Er neigt zwar der letzteren Ansicht zu, läßt die Frage aber letzten Endes offen. Ich stellte mir die Aufgabe, diese Frage mit Hilfe von Injektionen zu beantworten und zugleich andere bei der Chironomidenmetamorphose auftretende Erscheinungen zu klären.

Das Ergebnis von Tuscheinjektionen bei den Puppen war folgendes: Ich erhielt Kenntnis von dem Vorhandensein freier Phagocyten, die mit den Zellen des grünen Fettgewebes nicht identisch sind.

Bevor ich auf die Tätigkeit dieser Phagocyten in der Puppe eingehe, soll die Frage nach einer etwaigen Beteiligung von grünen Fettzellen an der Histolyse als Trophocyten erörtert werden.

a) Die freien grünen Fettzellen und ihre Funktion. Der Zerfall des grünen Fettkörpers in einzelne Zellen beschränkt sich auf den Thorax und die drei letzten Abdominalsegmente. In den beiden Analsegmenten zerfällt die Membran und damit einer ihrer Bestandteile, das zwischen die phagocytären Septen gelagerte Fettgewebe. Ein genauer Zeitpunkt der Aufhebung des Zellverbandes kann nicht angegeben werden; manchmal ist in 2 Stunden alten Puppen das ganze Gewebe in seine einzelnen Zellen zerfallen, bei anderen, und zwar 6 Stunden alten Exemplaren, hat sich der betreffende Fettkörper wegen der schon begonnenen Neubildung der imaginalen Hypodermis zwar von seiner Aufhängestelle gelöst, der Zellverband ist aber noch gewahrt. Meistens allerdings ist der Zerfall 4—5 Stunden nach der Verpuppung beendet.

Die freien Fettzellen kommen in den Blutstrom, werden aber nicht weit transportiert. Außer im Kopf werden sie in Massen nur in jenen Segmenten gefunden, in denen das Fettgewebe zerfiel. In den übrigen Segmenten sieht man sie dagegen sehr selten. Aus dieser Beobachtung könnte man auf eine herabgesetzte Herztätigkeit während der Puppenruhe schließen, wie sie bei *Musca* bekannt geworden ist. Bei Chironomidenpuppen sind aber nicht nur die Körperbewegungen außerordentlich lebhafte, sondern auch das Herz pulsiert wie zuvor.

Die einzelnen frei gewordenen Fettzellen zeigen runde, unregelmäßige, häufig kugelige Formen (Abb. 17). Ihr größter Durchmesser beträgt durchschnittlich 8—9 μ; der Kern ist an gefärbten Präparaten meistens gut zu sehen; jede dieser Zellen besitzt fast immer mehrere Vakuolen,

äußerst selten sind diese in der Einzahl vorhanden. Eine Verwechslung dieser Fettzellen mit anderen in der Puppe vorkommenden freien Zellen ist wegen der in ihrem Plasma vorhandenen grünen Granulationen im allgemeinen nicht möglich. In manchen Fällen wird diese Farbe allerdings bei der Vorbereitung zur Schnittfärbung in Alkohol ausgewaschen. Es fiel dabei auf, daß trotz gleicher Schnittdicke und Behandlungsweise bei verschiedenen Tieren eine verschieden starke Entfärbung auftrat; ein Unterschied in der Farbintensität des grünen Fettkörpers konnte bei den auf diesen Punkt hin untersuchten lebenden Tieren nicht festgestellt werden. Eine Erklärung kann darin gesehen werden, daß die chemische Konsistenz der gefärbten Granulationen entweder zeitweilig oder bei verschiedenen Spezies der *Plumosus-Thummi*-Gruppe eine andere ist.



Abb. 17. Freie grüne Fettzellen einer *Plumosus*-Puppe. *K* Granulation. Vergrößerung 1000fach.

Nachdem ich durch Injektionen festgestellt hatte, daß die grünen Fettzellen an der Phagocytose unbeteiligt sind, blieb nur die von Vaney aufgeworfene Frage zu klären, ob jene Zellen als Trophocyten anzusprechen sind. Der letzteren Annahme neigt dieser Autor zu, da er die grünen Fettzellen immer zwischen den im Zerfall begriffenen Muskeln liegen sah, aber keine phagocytierte plasmatische Substanz in ihrem Inneren entdecken konnte. Er bildet sogar eine grüne Fettzelle ab, die das Sarkolemm eines larvalen Muskels mit einem Plasmafortsatz durchbrochen hat.

Der direkte physiologische Beweis der Ausscheidung eines verdauenden Fermentes ist für die Trophocyten nicht zu erbringen, wohl aber können histologische Untersuchungen über die Natur der bei *Chironomus* mit diesem Namen belegten Zellen Aufschluß geben.

Wie für die Metamorphose mancher anderer Insekten hat man bei *Chironomus* zu unterscheiden zwischen Organen, die a) die Puppe überdauern, b) sich umbilden, c) sich auflösen und d) sich neubilden. Es verschwinden bei *Chironomus* die Muskeln der drei letzten Abdominalsegmente sowie die larvalen Muskeln des Kopfes und Darmes; von den thorakalen Muskeln bleiben fünf Paar übrig. Ferner werden das Darmepithel, die Hypodermis und die Speicheldrüsen von der Histolyse betroffen.

An dieser Stelle sei auf einen Irrtum Vaneys hingewiesen: Die imaginalen dorsalen Muskeln im Thorax stellen keine Neubildungen dar, sondern sie entstehen auf die gleiche Weise wie bei *Stratiomys* und *Psychoda* aus drei Paaren larvaler Muskeln des Mesothorax; sie sind als Transformationsmuskeln zu bezeichnen; Einzelheiten, die auch für die *Plumosus-Thummi*-Gruppe zutreffen, sind aus den Arbeiten von Jusbaschjanz (1910, *Stratiomys*) und Schmidt (1929, *Psychoda*) zu ersehen.

Sofort nach dem Zerfall des grünen Fettkörpers sieht man die frei gewordenen Zellen überall zwischen den Geweben jener Segmente liegen, in denen dieser Zerfall sich ereignete. Darüber hinaus findet man sie, entgegen der Angabe von VANEY, auch im Kopfe; hier fand ich sie häufig in besonders großer Zahl am Nervus opticus. Im Thorax haben sich die grünen Fettzellen den larvalen Muskeln angelagert, außerdem trifft man sie dort immer — und zwar meistens reihenförmig angeordnet — zwischen den nahe aneinanderliegenden, schon in der Larve weit zur Entwicklung gekommenen Imaginalmuskeln; manchmal dringen die Fettzellen bis in die Höhlung der imaginalen Extremitäten vor. Wenn man diesen Zellen die Eigenschaft von Trophocyten zuspricht, so muß man wegen ihrer Lagerung der von KOWALEWSKY (1887) und METSCHNIKOFF (1897) gemachten Annahme folgen, daß die Imaginalmuskeln einen Stoff absondern, der sie gegen den Angriff irgendwelcher Zellen immunisiert.

Ein Eindringen der grünen Fettzellen in das Sarkoplasma normal erscheinender Muskeln wurde von mir nie beobachtet; außerdem habe ich nie noch intakt erscheinende, kontraktile Fasern gefunden, die von ihrem sie sonst umgebenden Plasma entblößt waren, woraus auf eine verdauende Wirkung der grünen Fettzellen hätte geschlossen werden können. Dagegen liegen diese Zellen immer zwischen der aufgelockerten, körnig gewordenen Substanz in Autolyse begriffener, stark modifizierter Muskeln, die ein vakuoliges Aussehen haben und eine starke Degeneration ihrer Kerne erkennen lassen. Besonders gut zeigt sich dies an den Retraktoren der larvalen Fußstummeln des 1. Thoraxsegmentes. In solchen Fällen treten die Fettzellen massenhaft in allen Zwischenräumen der sich auflösenden Muskelsubstanz auf, und zwar zum Teil in veränderter äußerer Gestalt. Ihre Formveränderung geht aber nie so weit, daß Plasmafortsätze gebildet werden. Ein durch Färbung hervortretender Vakuoleninhalt, der auf eine Resorption schließen ließe, wurde nie beobachtet. Daß ein aktiver Einfluß der grünen Fettzellen nicht in Frage kommt und daß infolgedessen ihre Bezeichnung als „Trophocyten" unzutreffend wäre, lehren weitere Befunde.

Zwei Paare im Thorax gelegener larvaler Muskeln zeigen in allen Puppen schon kurze Zeit nach dem Fettkörperzerfall eine außerordentlich dichte Anlagerung grüner Fettzellen, wodurch sie sich von allen übrigen Muskeln unterscheiden. Jeder der genannten Muskeln wird von einem mehrschichtigen Zylinder jener Zellen eingehüllt. Das eine Muskelpaar verläuft longitudinal, und zwar ventral vom Darm, der Ganglienkette ungefähr parallel; das andere ist dorso-ventral angeordnet und liegt in der Nähe des 1. Thoraxganglions. Aus der Arbeit VANEYs geht nicht hervor, ob er diese Tatsachen beobachtet hat. Man könnte zunächst versucht sein, in dieser Erscheinung den Beginn eines Angriffes der Trophocyten zu sehen. Die weitere Untersuchung speziell dieser Stellen läßt dagegen nur eine andere Erklärung zu.

Die von den Fettzellen eingeschlossenen Muskelpaare überdauern das Puppenstadium und gehen in die Imago über. Die einzige Änderung, die an ihnen in der Puppe gegenüber der Larvenzeit vorgeht, besteht in dem Verlust ihrer früheren Funktion und damit in dem der Querstreifung; letztere wurde nur noch in 1 Tag alten Puppen angetroffen. Das Sarkoplasma mit seinen Kernen und die mit Eosin stark färbbare kontraktile Substanz bleiben voneinander geschieden. Wenn die vielen Fettzellen, die sich mit diesen Muskeln in direkter Berührung befinden, die Funktion von Trophocyten besäßen, so müßte die eingeschlossene plasmatische Substanz in kürzester Zeit verschwunden sein. Mit diesem Befunde dürfte der indirekte Beweis erbracht sein, daß für die grünen Fettzellen die Bezeichnung „Trophocyten" nicht anwendbar ist. Wahrscheinlich gewähren die Fettelemente den betreffenden Muskeln sogar einen gewissen Schutz gegen weiteren Zerfall.

Aus der Literatur über die Metamorphose der Insekten konnte nie ein entsprechender Fall entnommen werden, daß ein larvaler Muskel zwar seine ursprüngliche Funktion verliert und trotzdem in die Imago übergeht. Wenn man in diesem Falle von einer Schutzfunktion der freien Zellen des grünen Fettkörpers spricht, muß man allerdings die Voraussetzung machen, daß sich die erwähnten zwei Muskelpaare in einem inneren Zustande befinden, der unter gewöhnlichen Bedingungen genau wie bei den übrigen Muskeln in Kopf und Thorax eine vollständige Auflösung zur Folge hätte. Es wäre dagegen auch denkbar, daß diese Muskeln in ihrem inneren Verhalten der überdauernden larvalen Muskulatur des Abdomens gleichen; gegen diese Möglichkeit spricht jedoch die mit der Verpuppung verlorengegangene Funktionsfähigkeit, die von den Autoren für alle anderen Fälle als Grund für das Einsetzen der Histolyse angesehen wird, und der Verlust der Querstreifung. Die Veränderung dieser Muskeln, die sich durch das Verschwinden der Querstreifung bemerkbar macht, dauert lediglich an, solange die grünen Fettzellen den betreffenden Muskeln nur lose anliegen. Bei Puppen im Alter von 2 Tagen beginnen sich die Fettzellen um jene Muskeln zu ordnen und einen festen Mantel zu bilden, so daß sie dort zu einem Gewebsverband werden. Weitere Veränderungen hören mit diesem Zeitpunkt an diesen Muskeln auf; die vier Muskelpaare gehen auf diese Weise, vollkommen durch Fettkörper isoliert, in die Imago über und bleiben dort erhalten.

In der an jenen Muskeln erfolgenden Neubildung von Fettgewebe hat man meines Erachtens die Ursache dieser vorher rätselhaften Lagerung von Fettzellen zu sehen. Die erwähnten Muskeln wirken dabei als Stützen. Genau dieselbe Funktion hat im Thorax die Aorta zu erfüllen, bei der in der gleichen Weise eine Anlagerung grüner Fettzellen vor sich geht. Vaney beobachtete dagegen nur die von mir außerdem noch konstatierte Ausbildung imaginalen Fettgewebes unter der Hypodermis des Thorax; hier wird die Körperwand als stützende Fläche benutzt.

Eine weitere Angabe Vaneys kann nicht unwidersprochen bleiben. Nach diesem Autor gehen *alle* freien Fettzellen in die Imago über. In meinem Material traten dagegen ziemlich häufig Phagocyten auf, deren Vakuolen mit grünen Granulationen angefüllt waren, die sich sonst nur im Fettzellplasma finden. Außerdem traf ich in den letzten Abdominalsegmenten mehrere Male die kleinen Granulationen frei in der Leibeshöhle. Alles das deutet darauf hin, daß ein Teil der grünen Fettzellen in der Puppe zerfällt. Nach Miall und Hammond geht sogar ein sehr großer Teil dieser Elemente während der Metamorphose zugrunde. Nach meinen Beobachtungen geht die weitaus größere Anzahl der grünen Fettzellen in die Imago über und bildet das imaginale Fettgewebe.

Zusammenfassend kann für die grünen Fettzellen während der Metamorphose folgendes festgestellt werden: Die einzelnen Zellen nehmen keinen Anteil an der Histolyse, zum Teil kann man ihnen sogar eine schützende Wirkung zusprechen; in der mit Einsetzen der Verpuppung stattfindenden Zerlegung des grünen Fettkörpers in die Einzelzellen hat man den Beginn eines Umlagerungsprozesses dieses Gewebes zu sehen.

b) Die Phagocyten und ihre Funktion. Es ist nun noch zu untersuchen, inwieweit Phagocyten an der Metamorphose von *Plumosus-Thummi* beteiligt sind. Bei der Beurteilung dieser Vorgänge erweist sich die Injektion unlöslicher Substanz als ein besonders gutes Hilfsmittel. Sie wurde schon von Mercier (1906) bei *Calliphora vomitoria* angewandt. Dieser Bearbeiter injizierte Karmin. Pérez (1910) hält diese Methode, auf Musciden angewandt, für eine vollkommen überflüssige technische Komplikation, da die Leukocyten auf diese Weise nicht besser wiederzufinden seien als gewöhnlich, die phagocytäre Funktion der Blutkörperchen sei überdies bekannt.

Für die Chironomiden liegen die Verhältnisse dagegen durchaus anders. Ein Identifizierungsmittel für die Phagocyten war unbedingt notwendig, da in den Larven der *Plumosus-Thummi*-Gruppe im allgemeinen keine freien Hämocyten gefunden wurden. Es war daher fraglich, ob in der Puppe freie Amöbocyten vorkommen und, wenn vorhanden, wie sie gestaltet waren. Weiterhin stellte sich heraus, daß die histolytischen Erscheinungen bei *Chironomus* anscheinend vielseitiger sind als die bei Musciden. Bei der Prüfung von Schnitten fallen die Amöbocyten durch die Markierung mit Hilfe von Tusche sofort in die Augen. Als Belege meiner Befunde kann ich Mikrophotographien geben (Abb. 18, 19b und 20).

Die freien Phagocyten liegen in allen Körpersegmenten der Puppe. Um über ihre Herkunft einwandfrei Auskunft zu erhalten, wurde das Phagocytärgewebe der Larven durch Tuscheinjektionen sichtbar gemacht und die Verpuppung dieser Tiere abgewartet. Die Puppen sind im Gegensatz zu den Larven undurchsichtig; für die Untersuchung wichtige Einzelheiten konnten daher nur an Schnitten verfolgt werden.

Schnitte durch Puppen zeigen den Zerfall des retikulären Phagocytärgewebes und der phagocytären Septen in die zelligen Bestandteile. Infolge dieses Gewebezerfalles befinden sich in der Blutflüssigkeit der Puppen der *Plumosus-Thummi*-Gruppe echte Leukocyten (Phagocyten); sie sind den freien Blutkörperchen anderer Chironomiden-*Larven* gleichwertig. Bei der *Plumosus-Thummi*-Gruppe wird also bezüglich freier Hämocyten erst in der Puppe jener Zustand erreicht, der bei *Tanypus* schon in ganz jungen Larven vorhanden ist. Auch bei *Tanytarsus roeseiventris* zerfällt das Phagocytärgewebe mit Beginn der Verpuppung in freie Leukocyten. Aus dem Gesagten ergibt sich wiederum, daß das Phagocytärgewebe — zum mindesten bei Chironomiden — ein Leukocytengewebe ist; ferner stellt sich heraus, daß das Phagocytärgewebe im vorliegenden Falle ein spezifisch larvales Gewebe ist, was meines Wissens bisher für keine Tiergruppe bekannt geworden ist.

Die Puppe der *Plumosus-Thummi*-Gruppe rückt auf Grund des Vorhandenseins freier Blutkörperchen in dieser Hinsicht den meisten anderen Insekten an die Seite. Es sind also auch bei ihr jene Gebilde vorhanden, deren Bedeutung bei der Metamorphose der übrigen Insekten immer noch umstritten ist. Den Schluß, den Hänsel (1913) für *Pachygaster* zieht, vermag ich nicht anzuerkennen; er sagt: „Was nun die Histolyse der kontraktilen Substanz der Muskeln anbetrifft, so ist schon deswegen eine Phagocytose ausgeschlossen, weil in der Leibeshöhlenflüssigkeit außer indifferenten Zellen an der Basis der Imaginalscheiben überhaupt keine geformten Elemente vorkommen, wie ja auch das Fehlen von Leukocyten bei *Chironomus* [Vaney (1902)] und *Mycetophila* [Berlese (1904)] bekannt ist" [Hänsel (1913, S. 487)]. Ich vermute dagegen, daß auch bei *Pachygaster* ein Leukocytengewebe vorhanden ist. Ob allerdings dort an der inneren Metamorphose Leukocyten sich beteiligen, ist eine andere Frage.

Der Zeitpunkt, in dem das Phagocytärgewebe von *Plumosus-Thummi* zerfällt, ist ebenso wie der des Fettkörperzerfalles nicht genau festzulegen. Bei einem Objekt war die larvale chitinige Kopfkapsel an der rechten Seite bereits gesprungen; hier hatten sich die imaginalen Augen, die bei der Larve in einer Falte angelegt werden, bereits ausgestülpt; die andere Kopfseite zeigte noch larvale Beschaffenheit. Schnitte durch dieses Tier lehrten, daß sich im 1. Abdominalsegment die Zellen des phagocytären Zylinders noch im Verbande befanden, während sich in den beiden Analsegmenten schon Zellen aus dem Phagocytärgewebe gelöst hatten und in den ventralen Raum gelangt waren, wo sie bei der Larve nie auftreten. Im Gegensatz dazu fanden sich junge Puppen, bei denen der Zerfall des Leukocytengewebes noch nicht so weit vorgeschritten war. Soviel aber läßt sich sagen, daß freie Leukocyten stets früher als freie grüne Fettzellen erscheinen; doch haben die Blutkörperchen keinen Anteil an dem Zerfall des grünen Fettgewebes.

Das Aufgeben des Zellverbandes wird im retikulären Phagocytärgewebe durch eine Vermehrung und kugelige Abrundung der einzelnen Zellen eingeleitet. Das Netz wird aber noch immer durch die Plasmafortsätze der jetzt kugelförmigen phagocytären Zellen gebildet, später jedoch lösen sich diese Fortsätze voneinander und werden im allgemeinen in den Zelleib eingezogen. Nicht sämtliche Zellen kugeln sich vor Zerfall des retikulären Gewebes ab; denn manchmal konnten in den jungen Puppen noch freie, mit Tusche beladene, spindelförmige Zellen beobachtet werden. Die phagocytären Septen zerfallen nach der Abkugelung ihrer Zellen in derselben Weise. Der injizierte Farbstoff bleibt bei der Gestaltsveränderung der phagocytären Zellen in ihrem Plasma liegen. Im Gegensatz zu dem Verhalten bei den Larven hat sich um die phagocytierten Körnchen eine große Vakuole gebildet (Abb. 19a *Ph*). Mit dem Zerfall des Phagocytärgewebes sind zugleich die bei der Larve in ihm festgehaltenen Önocyten frei geworden, sie schwimmen mit dem Blutstrom in der Leibeshöhle. Die Formveränderung der spindelförmigen Gewebszellen zu kugeligen Zellen steht in keinem Gegensatz zu den Verhältnissen bei anderen Insekten. Poyarkoff (1910) beschreibt für die Larven von *Galeruca* bipolare Blutzellen, die bei der Puppe wenigstens nicht mehr in ihrer alten Gestalt zu finden sind und wahrscheinlich in veränderter Form auftreten.

Bei *Plumosus-Thummi* ereignen sich vor der Verpuppung im Phagocytärgewebe Zellteilungen; infolgedessen sind die freien Phagocyten kleiner als die Zellen des Phagocytärgewebes der Larve; ihr Plasma ist zunächst mit Hämatoxylin stark färbbar. Sie gleichen in ihrer Größe manchen Muskelkernen. Bei einer Degeneration der letzteren können also leicht Verwechslungen entstehen, die jedoch nach Tuscheinjektion ausgeschlossen sind.

Die Leukocyten liegen, wie schon oben gesagt, in allen Körpersegmenten der Puppe. Allerdings sind sie in den Analsegmenten, die drei letzten ausgenommen, außer an der Darmmuskulatur nur äußerst selten zu finden. Im Thorax und in den drei Analsegmenten sieht man die Phagocyten fast ausschließlich an jenen larvalen Muskeln liegen, die in der Puppe einer Vernichtung anheimfallen. Allgemein kann man über die Lagerung der Phagocyten in jungen Puppen sagen, daß bei ihnen die Tendenz vorhanden ist, sich jenen Larvenmuskeln anzulegen, die der Histolyse preisgegeben sind. Diese Tatsache muß auf eine Chemotaxis zurückgeführt werden; sie beweist, daß die betreffenden Gewebe, wenn auch äußerlich noch intakt, bereits in einen histolytischen Zustand übergegangen sind. Damit ist die von Kowalewsky vertretene Annahme, daß die schon vorhandenen imaginalen Muskeln einen besonderen Stoff ausscheiden, der sie gegen den Angriff der Amöbocyten immun macht, überflüssig gemacht. Meine Ansicht über einen sekundären Einfluß der Leukocyten auf Vorgänge während der Metamorphose stimmt

mit der von Noetzel (1899, *Musca*), Berlese (1901, *Calliphora*), Vaney (1902, *Gastrophilus*) u. a. überein. Von keinem der Autoren wurde aber eine streng geordnete Lagerung der Blutkörperchen in jungen Puppen beschrieben.

Die Mikrophotographie (Abb. 18) gibt die Anordnung der Phagocyten in einer jungen Puppe wieder. Sehr deutlich ist der Unterschied zwischen der Längs- und Ringmuskulatur des Darmes einerseits *(LM, RM)* und andererseits einem larvalen Muskel *(l M)*, der unverändert in die Imago übergeht: Die Darmmuskulatur zeigt eine starke Anlagerung durch

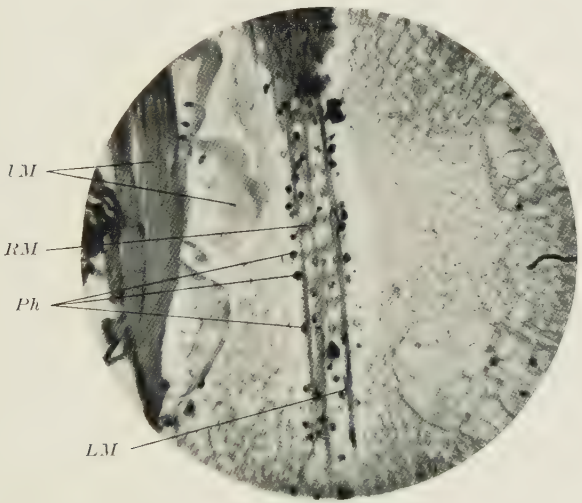

Abb. 18. Phagocyten an den Geweben einer *Plumosus*-Puppe (Mikrophotographie). *LM RM* Längs- und Ringmuskulatur des Darmes, *l M* larvaler, in die Imago übergehender Muskel, *Ph* Phagocyten. Vergrößerung 125fach.

mit Tusche beladene Leukocyten, der andere Muskel ist dagegen nicht angegriffen. Vaney sah in demselben Stadium von *Chironomus* an der Muskulatur des Darmes überall runde Gebilde liegen, die er für ausgetretene Muskelkerne hält; in Wirklichkeit handelte es sich dabei wohl um Phagocyten. Aus der elektiven Anlagerung der Phagocyten in der Puppe vermag man also ohne weiteres ein Bild darüber zu gewinnen, welche Muskeln verschwinden und welche persistieren.

Bevor weiter auf die Phagocytentätigkeit eingegangen wird, dürfen andere histolytische Vorgänge nicht unerörtert bleiben. Es sei betont, daß sich die folgenden Angaben nicht bloß auf verschiedene Individuen beziehen, die etwa verschiedenen Spezies angehören könnten und bei denen sich entsprechend Differenzen in den Metamorphoseerscheinungen ergäben; vielmehr wurden in allen Puppen dieselben Verhältnisse *nebeneinander* gefunden. Schon bei der Beschreibung der freien Fettkörperzellen wurde auf die reine Autolyse der Retraktoren der vorderen

Fußstummeln hingewiesen (S. 792); sie beschränkt sich aber keineswegs auf diese Muskeln, sondern kommt auch sonst im Thorax und Abdomen vor. Die verschiedenartigen histolytischen Prozesse erschweren die Übersicht über die innere Metamorphose: hier haben Injektionen eine besondere Bedeutung.

Die Histolyse mancher Muskeln geht bei *Chironomus plumosus-thummi* ohne jede Unterstützung freier Blutkörperchen durch reine Autolyse vor sich. Nur in äußerst seltenen Fällen konnte an solchen Muskeln ein vereinzelter Phagocyt festgestellt werden. Außerdem läßt sich beobachten, daß die rein autolytisch verschwindende Muskulatur stets viel weiter in ihrem Zerfall vorgeschritten ist als die, die von Phagocyten belagert wird. Der Zerfall vollzieht sich aber keineswegs rascher bei reiner Autolyse als bei einer solchen, die mit Unterstützung von Leukocyten geschieht; denn in einigen Fällen konnten an den rein autolytisch verschwindenden Muskeln schon Zerfallserscheinungen wahrgenommen werden, als die Zellen des Phagocytärgewebes und des grünen Fettkörpers noch im Verbande waren und die übrigen Muskeln noch ein normales Aussehen besaßen. Vielleicht darf man das Nebeneinander verschiedener histolytischer Vorgänge auf folgende Weise erklären: Die sich autolytisch auflösenden Muskeln sind wegen ihres Funktionsverlustes, der zeitlich früher gelegen ist als bei den übrigen Muskeln, innerlich weiter für eine Histolyse vorbereitet. Die Beteiligung von Phagocyten stellt eine Beschleunigung der histolytischen Prozesse dar, so daß der Vorsprung, den die schon stark in Autolyse begriffenen Zellen besitzen, wieder wettgemacht wird. Schon Vaney (1902) und Schmidt (1929) sprachen den Gedanken aus, daß Leukocyten auf den Zerfall beschleunigend wirkten; gestützt wird diese Ansicht dadurch, daß bei *Chironomus plumosus-thummi* der stärkste Befall von Muskeln durch die Leukocyten immer in der Nähe sich neubildender, rasch wachsender Organe — der Ausführungsgänge der Geschlechtsorgane und des Darmblindsackes im Thorax — beobachtet wurde, d. h. an Stellen, an denen für Neubildungen schnell Platz geschaffen werden muß.

Die reine Autolyse der Muskeln beginnt mit dem Verlust der Querstreifung und einer Auflockerung der kontraktilen Substanz, die bald körnig wird und sich über das Sarkoplasma verteilt. Die Kerne zeigen Degenerationserscheinungen, indem ihr Chromatin verklumpt. Sodann treten im Muskelplasma viele Vakuolen auf, bis schließlich die ganze Masse stark durchlöchert ist. In den Löchern und Spalten sieht man eingedrungene grüne Fettzellen liegen, die Vaney zu dem Schluß verleiteten, daß diese Elemente einen aktiven Anteil an dem weiteren Zerfall nähmen. Der durch die Durchlöcherung der Muskelsubstanz hervorgerufene Plasmaschwund schreitet fort, bis schließlich nichts mehr an ein früher vorhandenes Organ erinnert. Im allgemeinen bleiben die Kerne bei diesen Vorgängen im Plasma liegen, sie sind von ihm sehr

lange zu unterscheiden, schließlich zerfallen auch sie. Manchmal konnte ich allerdings einige stark in Chromatolyse begriffene, aus dem Muskelplasma ausgetretene Kerne beobachten, deren Zerfall sich im Blute vollendete.

Die Art der Histolyse ist für die einzelnen Muskeln eine streng gesetzmäßige; z. B. tritt an den Retraktoren der vorderen Fußstummeln nur reine Autolyse auf, dagegen verschwinden Darmmuskulatur und viele Muskeln des Thorax und der letzten drei Abdominalsegmente unter Beihilfe der Amöbocyten. Der Angriff letzterer erfolgt sofort, nachdem sie sich aus dem Gewebsverbande gelöst haben; bei seinem Beginn erscheinen die betreffenden Muskeln äußerlich noch normal; die Phagocyten legen sich dem Sarkoplasma überall an und dringen langsam ein. Dieser Vorgang vollzieht sich jedoch bei *Plumosus-Thummi* anders als verschiedene Autoren [Kowalewsky (1887), van Rees (1889), Pérez (1910) u. a.] ihn für die Musciden geschildert haben. Die Phagocyten bilden nicht Pseudopodien, die sie in die Plasmasubstanz des angegriffenen Organes schicken, sondern wirken mit ihrer ganzen Fläche. Es ist, als ob eine heiße Eisenkugel auf ein Stück Eis gelegt wird und infolge Wärmewirkung und Schwerkraft einsinkt. Um bei dem Vergleich zu bleiben: Während des Angriffes der Leukocyten wird bei *Chironomus* die Wärmewirkung durch ein von den Blutkörperchen ausgeschiedenes lösendes Ferment, die Wirkung der Schwerkraft durch einen chemotaktischen Reiz ersetzt, der von dem in Histolyse begriffenen Muskel ausgeht. Die Abb. 19*a* und 19*b* geben die Phagocyten in voller Tätigkeit wieder. Der abgebildete Muskel liegt in der Nähe der in Ausbildung und starkem Wachstum begriffenen

Abb. 19*a*. Phagocyten an larvalem Muskel einer 2 Tage alten *Plumosus*-Puppe. *Ph* mit Tusche beladene Phagocyten. *lK* Larvale Kerne. Vergrößerung 1000fach.

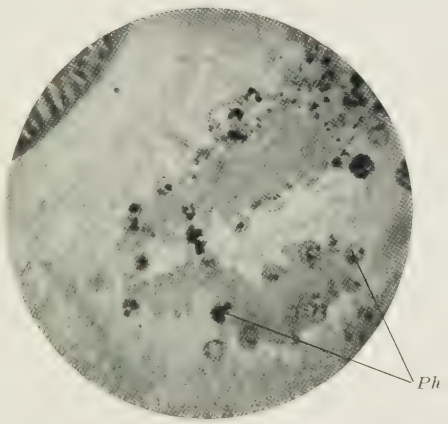

Abb. 19*b*. Mikrophotographie des Muskels 19*a* und eines weiteren Muskels.

Ausführgänge der Geschlechtsorgane. Die Phagocyten sind durch Tusche, die in großen Vakuolen eingeschlossen ist, gut sichtbar. Bei ihrem Angriff können die Leukocyten entweder ihre kernhaltige Seite oder die Vakuole zum Muskel hinwenden.

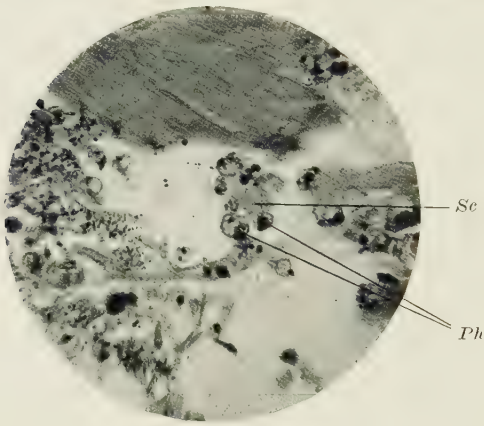

Abb. 20. *Thummi*-Puppe. Mikrophotographie eines von vielen Phagocyten (*Ph*) belagerten Sarkolyten (*Sc*). Vergrößerung 500fach.

Wenn die Leukocyten soweit wie bei dem zur Darstellung gekommenen Schnitte in die larvale Muskulatur eingedrungen sind, sieht man an den Muskeln neben der Tätigkeit der Blutkörperchen Anzeichen eines autolytischen Zerfalls. Der klare Unterschied zwischen Sarkoplasma und kontraktiler Substanz, wie er an allen intakten larvalen Muskeln vorliegt (vgl. Abb. 9a *M dv*), ist nicht mehr vorhanden. Die kontraktile Substanz hat an der Grenze zum Sarkoplasma die Querstreifung verloren, hat sich dort aufgelockert und ist körnig geworden; die einzelnen Körnchen haben sich über das ganze Sarkoplasma verteilt. Aus der Lage der larvalen, stark in ihrer Form veränderten Muskelkerne (Abb. 19a *l K*) kann man ungefähr noch die Grenze von Sarkoplasma und kontraktiler Substanz erkennen. Querstreifung ist nur noch in der Mitte des Muskels vorhanden. Auf der linken Seite des abgebildeten Muskels (Abb. 19a) ist nichts mehr vom Sarkoplasma oder von Muskelkernen zu sehen. Der abgebildete Schnitt läßt mehrere Vertiefungen am Muskel erkennen, die auf eine hier stattgefundene Tätigkeit der Phagocyten zurückzuführen sind.

Abb. 21. *Plumosus*-Puppe. Phagocyten mit Sarkolyten in den Vakuolen. Vergrößerung 1000fach.

Bis hierher ist die Art der Histolyse mit der von Anglas (1900, *Vespa*) gewählten Bezeichnung „Lyocytose" zu belegen, da den Blutkörperchen wohl eine extrazelluläre Verdauung larvaler Substanz, nicht aber deren Phagocytierung zukommt. Im übrigen aber kann ich diesem Autor nicht folgen, wenn er behauptet, die Amöbocyten besäßen überhaupt keine phagocytären Eigenschaften; die im vorliegenden Falle in ihren Vakuolen vorhandene Tusche beweist eindeutig das Gegenteil; andererseits aber ist von den in der Abb. 19a dargestellten Phagocyten noch keine Muskelsubstanz phagocytiert worden.

Durch die weitere extrazelluläre Verdauung der Leukocyten schwindet der Muskel mehr und mehr, bis er in einzelne kompakte Teile, die Sarko-

lyten, zerfällt (Abb. 20 *Sc*). An ihnen setzt sich die Tätigkeit der Blutkörperchen fort. Schließlich sind die Sarkolyten so klein geworden, daß sie einzeln von den Leukocyten phagocytiert werden können. In den Vakuolen der Amöbocyten sieht man dann manchmal neben der Tusche unregelmäßig geformte Sarkolyten liegen (Abb. 21); häufig ist auch nur eine durch Eosin hervorgerufene rote Färbung der Vakuolenflüssigkeit nachzuweisen. Die Färbbarkeit der Vakuole läßt auf phagocytierte, in der Verdauung weit vorgeschrittene Plasmastoffe schließen, die feste Grenzen nicht mehr besitzen, sondern sich diffus über die ganze Vakuole verteilt haben. Quergestreifte, mit Kernen versehene Sarkolyten, wie sie für *Musca* und *Calliphora* beschrieben sind (Kowalewsky, Mercier, Pérez u. a.), wurden von mir in den Phagocyten nie gesehen. Innerhalb der Blutkörperchen muß die Verdauung der phagocytierten Sarkolyten sehr schnell vor sich gehen, da in den Vakuolen nur verhältnismäßig selten eine scharf umschriebene plasmatische Substanz gefunden wurde, häufig dagegen eine Färbung der Vakuolenflüssigkeit. Für Phagocytose spricht außerdem eine verschiedenartige Färbbarkeit des Leukocytenplasmas vor und nach der Histolyse. Die vor derselben mit Hämatoxylin stark färbbaren Blutkörperchen nehmen nach dem Abbau der larvalen Muskeln durch Eosin eine intensiv rote Färbung an.

Die Muskelkerne der larvalen Muskeln degenerieren entweder, bevor die Muskelsubstanz aufgelöst oder phagocytiert worden ist, oder sie schwimmen eine Zeitlang im Blute umher, wobei ihr Chromatin immer eine starke Verklumpung zeigt, und gehen schließlich zugrunde.

Die larvale Hypodermis und die Speicheldrüsen zerfallen rein autolytisch; der durch Vaney gelieferten Beschreibung des Zerfalls der Speicheldrüsen habe ich nichts hinzuzufügen.

Alle Zerfallserscheinungen sind in der 3 Tage alten Puppe beendet; nur in einem Falle wurden bei einer Imago noch Reste der Speicheldrüsen gefunden.

Zusammenfassend kann über die Metamorphose bei *Chironomus plumosus-thummi* festgestellt werden: Autolyse und Phagocytose kommen *nebeneinander* vor, letztere braucht erstere nicht immer zu ergänzen; dann handelt es sich um reine Autolyse. Die Beteiligung der Leukocyten an dem Gewebezerfall ist hier viel geringer als bei den Musciden, bei denen an der gesamten larvalen Muskulatur phagocytäre Vorgänge zu beobachten sind (Kowalewsky, van Rees, Pérez u. a.). *Chironomus* nimmt betreffs der Metamorphoseerscheinungen einerseits zwischen den Musciden und andererseits zwischen *Holorusia* [Kellogg (1901)], *Pachygaster* [Hänsel (1913)] und *Psychoda* [Schmidt (1929)] eine Mittelstellung ein; denn während für die letztgenannten Insekten nur reine Autolyse beschrieben wurde, kommt bei *Chironomus* neben reiner Autolyse Phagocytose vor, und letztere wird durch autolytische Prozesse vorbereitet und unterstützt. Die Art der Betätigung der Phagocyten beim Zerfall

gewisser Muskeln ist zunächst mit Lyocytose zu bezeichnen; Phagocytose tritt erst nach genügender Zerkleinerung der Muskelsubstanz ein. Der Streit der Meinungen, in dem für die Insektenmetamorphose die einen Autoren die Möglichkeit einer Autolyse, die anderen die einer Phagocytose grundsätzlich bestreiten, wird gegenstandslos durch das Vorkommen beider Vorgänge an ein und demselben Organsystem, nämlich der Muskulatur von *Chironomus*.

E. Zusammenfassung der Ergebnisse.

1. Den Larven der *Plumosus-Thummi*-Gruppe fehlen im allgemeinen Blutkörperchen; nur in äußerst seltenen Fällen sind einige wenige vorhanden, die sich wahrscheinlich aus dem Phagocytärgewebe gelöst haben. Letzteres ersetzt die freien Leukocyten und ist in Form von Septen und als retikuläres Gewebe ausgebildet. Das Phagocytärgewebe von *Plumosus-Thummi* und die Blutkörperchen anderer Chironomiden sind funktionell einander gleichwertig und gehen aus der gleichen Anlage hervor; das Phagocytärgewebe ist also ein Leukocytengewebe. Es ist am stärksten in den beiden Analsegmenten ausgebildet; die hier einen Dorsal- und einen Ventralraum trennende Membran baut sich aus zwei phagocytären Septen und dem dazwischen gelagerten Fettkörper auf; sie ist durch die Septenränder lückenlos mit der Epidermis verbunden und wird außerdem durch ein lateral angeordnetes, retikuläres Gewebe in ihrer Lage gehalten. Der in den Analfüßen liegende Trichter ist ein Teil der Membran, er baut sich wie diese aus phagocytären Septen und Fettkörper auf und wird ebenfalls durch retikuläres Phagocytärgewebe in seiner Lage gehalten. In den Ventraltubuli ist zwischen der Scheidewand und der Hypodermis ein schwach ausgebildetes retikuläres Phagocytärgewebe vorhanden. Im 1. Abdominalsegment befinden sich zwei konzentrische phagocytäre Septen, die das Segment in einen zentralen und einen peripheren Raum teilen. Die übrigen Abdominal- und die beiden letzten Thoraxsegmente besitzen ein laterales, mäßig ausgebildetes, retikuläres Phagocytärgewebe. Durch die Beschränkung des Herzens auf den im 8. und 9. Abdominalsegment befindlichen Dorsalraum und durch die Ausbildung der Membran in diesen Segmenten wird das Blut auf seinem Wege zum Herzen gezwungen, jedesmal einen Teil des Phagocytärgewebes zu passieren.

2. *Lobiferus*-Larven besitzen keine freien Blutkörperchen; den Ersatz bildet ein Leukocytengewebe, das im Vergleich zu dem der *Plumosus-Thummi*-Gruppe in der Anordnung geringe Unterschiede zeigt: In den Analfüßen ist die Bildung eines Trichterrohres, im 1. Abdominalsegment die des phagocytären Zylinders unterblieben; im letztgenannten Segmente ist wie in den folgenden das Phagocytärgewebe lateral retikulär ausgebildet.

3. Larven von *Tanytarsus roeseiventris* besitzen außer freien spindelförmigen Leukocyten ein Phagocytärgewebe, das ähnlich wie bei *Plumosus-Thummi* gelegen ist. Dagegen baut sich hier in den beiden Analsegmenten die Membran aus retikulärem Phagocytärgewebe auf, das Blut kann durch sie hindurchtreten. Dieser Unterschied und das Vorhandensein freier Hämocyten ist mit der Ausgestaltung des Herzens in Beziehung zu bringen; das letztere beschränkt sich nicht auf den Dorsalraum im 8. und 9. Abdominalsegment, sondern besitzt noch ein drittes, im 7. Abdominalsegment liegendes Ostienpaar. Ferner finden sich in den zwei letzten Abdominalsegmenten luftgefüllte Tracheen. Die freien Blutkörperchen entstehen postembryonal, ihre Genese und Funktion beweisen, daß das Phagocytärgewebe ein Leukocytengewebe ist.

4. *Tanypus*-Larven besitzen kein Phagocytärgewebe, sondern nur freie Hämocyten und zwar sowohl von spindelförmiger wie von diskusförmiger Gestalt. Eine Membran ist in den beiden Analsegmenten nicht zur Ausbildung gekommen, alle Segmente zeigen ein stark verzweigtes, geschlossenes, luftgefülltes Tracheensystem. Diese Unterschiede im Vergleich zu der *Plumosus-Thummi*-Gruppe stehen in Beziehung zur Ausgestaltung des Herzens, dessen Ostienzahl eine größere ist. Die freien Blutkörperchen entstehen postembryonal und zwar an den Stellen, an denen sich bei anderen Chironomiden das Leukocytengewebe anlegt.

5. Durch Vergleich der untersuchten Formen: *Chironomus plumosus-thummi*, *Lobiferus*, *Tanytarsus roeseiventris* und *Tanypus* lassen sich zwischen Zahl der Herzostien, Membranbau, Ausbildung des Tracheensystems und Vorhandensein von freien Blutkörperchen bzw. Phagocytär-(Leukocyten-)Gewebe folgende Beziehungen erkennen: Bei Vorhandensein zahlreicher Ostien schwinden die Membran und das Leukocytengewebe, dagegen gelangen freie Blutkörperchen und ein geschlossenes Tracheensystem zur Ausbildung.

6. Die mit der Verpuppung frei gewordenen grünen Fettzellen des Thorax und der drei letzten Abdominalsegmente nehmen während der Metamorphose der *Plumosus-Thummi*-Gruppe keinen aktiven Anteil an der Histolyse der Gewebe. Der Zerfall eines Teiles des grünen Fettkörpers in seine zelligen Bestandteile ist als die Einleitung eines Umlagerungsprozesses des Gewebes zu werten. Außer der Aorta und der Hypodermis im Thorax dienen zwei Paare larvaler Thoraxmuskeln den frei gewordenen Fettzellen als Anlagerungsstelle für die Neubildung imaginalen Fettgewebes; diese vom Fettkörper eingeschlossenen larvalen Muskeln entgehen der Histolyse trotz des Verlustes ihrer ursprünglichen Funktion.

7. Bei der Puppe der *Plumosus-Thummi*-Gruppe entstehen freie Leukocyten durch Zerfall des Phagocytär-(Leukocyten-)Gewebes; auf die gleiche Weise wird bei der Puppe von *Tanytarsus roeseiventris* die Zahl der schon bei der Larve vorhandenen freien Blutkörperchen

vermehrt. Das Phagocytärgewebe der Chironomiden ist ein spezifisch larvales Gewebe.

8. Der Muskelzerfall geht bei *Plumosus-Thummi* durch reine Autolyse oder durch Phagocytose vor sich. Es besteht Gesetzmäßigkeit in der Art der Histolyse insofern, als jeder Muskel auf eine für ihn typische Art verschwindet. Der Angriff der Leukocyten wird durch nicht sichtbare histolytische Prozesse vorbereitet, er ist zunächst als Lyocytose zu bezeichnen und wird durch Autolyse unterstützt. Erst wenn die Muskeln genügend zerkleinert sind, werden die so entstandenen Sarkolyten von den Amöbocyten phagocytiert.

Literaturverzeichnis.

Anglas, J.: Sur la signification des termes: phagocytose et lyocytose. C. r. Soc. Biol. Paris **52** (1900). — Quelques remarques sur les métamorphoses internes des Hyménoptères. Bull. Soc. entomol. France **4** (1901). — Observation sur les métamorphoses internes de la Guêpe et de l'Abeille. Bull. sci. France et Belg. **34** (1901). — Sur l'histolyse et l'histogenèse des muscles des Hyménoptères. C. r. Soc. Biol. Paris **53** (1901). — **Bause, E.:** Die Metamorphose der Gattung Tanytarsus und einiger verwandter Tendipedidenarten. Arch. f. Hydrobiol. **2**, Suppl. (1914). — **Berlese, D. A.:** Considerazioni sulla fagocitosi negli Insetti metabolici. Zool. Anz. **23** (1900). — Vorgänge, welche während der Nymphosis der metabolischen Insekten vorkommen. Zool. Anz. **24** (1901). — **Bruntz, L.:** Nouvelles recherches sur l'excrétion et la phagocytose chez les Thysanoures. Archives de Zool., IV. s. **8** (1908). — **Cuenot, L.:** Études sur le sang, son rôle et sa formation dans la série animale. Archives de Zool., II. s. **5** (1887). — Études sur le sang et les glandes lymphatiques dans la série animale. 2. partie: Invertébrés. Archives de Zool., II. s. **9** (1891). — Études physiologiques sur les Orthoptères. Archives de Biol. **14** (1896). — Les globules sanguins et les organes lymphoides des Invertébrés. Archives Anat. microsc. **1** (1897). — **Dawydoff, C.:** L'appareil phagocytaire d'un Locustide de Java. Zool. Anz. **27** (1904). — Die phagocytären Organe der Insekten und deren morphologische Bedeutung. Biol. Zbl. **24** (1904). — Notes sur les organes phagocytaires de quelques Gryllons tropicales. Zool. Anz. **27** (1904). — **Dohon, A.:** Zur Embryologie der Arthropoden. Zbl. med. Wiss. **5** (1866). — **Ganin:** Zur postembryonalen Entwicklung der Musciden. Dtsch. Ref. von Hoyer in Z. Zool. **28** (1877). — **Graber, V.:** Über den propulsatorischen Apparat der Insekten. Arch. mikrosk. Anat. **9** (1872). — **Hänsel:** Die Histogenese der Flugmuskulatur der Dipteren. Zool. Jb., Anat. Abt. **36** (1913). — **Heymons, R.:** Die Embryonalentwicklung von Dermapteren und Orthopteren, unter besonderer Berücksichtigung der Keimblätterlehre. Jena: Gustav Fischer 1895. — **Hollande, A. Ch.:** Contribution à l'étude du sang des Coléoptères. Archives Zool., V. s. **2** (1909). — **Jusbaschjanz, S.:** Zur Kenntnis der nachembryonalen Entwicklung der Stratiomyden. Jena. Z. Naturwiss. **46** (1910). — **Kellogg, L.:** Phagocytosis in the postembryonic development of the Diptera. Amer. Naturalist **35** (1901). — **Kollmann, M.:** Recherches sur les leucocytes et la tissu lymphoide des Invertébrés. Ann. des Sci. natur., IX. s. 8 (1908). — **Korotneff, A.:** Die Embryologie von Gryllotalpa. Z. Zool. **41** (1885). — Histolyse und Histogenese des Muskelgewebes bei der Metamorphose. Biol. Zbl. **12** (1892). — **Kowalewsky, A.:** Beiträge zur nachembryonalen Entwicklung der Musciden. Z. Zool. **45** (1887). — Sur les organes excréteurs des Arthropodes terrestres. Trav. Congr. internat. Zool. Moscou **1892** I. — **Kraatz, W.:** Chironomidenmetamorphosen. Diss. Münster 1911. — **Lenz, Fr.:** Chironomidenpuppen und -larven. Dtsch. entomol. Z. **1921**. — **Meinert, Fr.:** De eucephale Myggelarver. Dansk. Vidensk. Selsk. Skr. 6 naturvid.

og math. Afd. **3** (1886). — **Mercier, L.:** Les processus phagocytaires pendant, la métamorphose des Batraciens anoures et des Insectes. Archives de Zool. IV. s. **5** (1906). — **Metalnikoff, S.:** Recherches expérimentales sur les chenilles de Galleria mellonella. Archives de Zool., IV. s. **8** (1908). — **Metalnikoff, S.** et **Toumanoff:** Les cellules sanguins et la phagocytose chez les larves d'Abeille. C. r. Soc. Biol. Paris **103** (1930). — **Metschnikoff, E.:** Untersuchungen über die intrazelluläre Verdauung bei wirbellosen Tieren. Arb. zool. Inst. Wien. **5** (1883). — Revue de quelques travaux sur la dégénérescence sénile. Année biol. **3** (1897). — **Miall, L. C.** and **Hammond, A. R.:** The structure and lifehistory of the Harlequin-Fly. (Chiromus.) Oxford 1900. — **Nötzel, W.:** Zur Kenntnis der Histolyse. Arch. f. path. Anat. **151** (1898). — **Pause, J.:** Biologie und Physiologie der Larve von Chironomus gregarius. Zool. Jb., Abt. Allg. Zool. u. Phys. **36** (1919). — **Pérez, Ch.:** Recherches histologiques sur la métamorphose des Muscides. Archives de Zool., V. s. **4** (1910). — **Philiptschenko, J.:** Beiträge zur Kenntnis der Apterygoten. Über die exkretorische und phagocytären Organe von Ctenolepisma lineata. Z. Zool. **88** (1907). — **Popovici-Baznosanu, A.:** Beiträge zur Kenntnis des Zirkulationssystems der Insekten. Jena. Z. Naturwiss. **40** (1905). — **Poyarkoff, E.:** Recherches histologiques sur la métamorphoses d'un Coléoptère. (La Galéruque de l'Orme. Archives Anat. microsc.) **12** (1910). — **Rees, J. van:** Beiträge zur Kenntnis der inneren Metamorphose von Musca vomitoria. Zool. Jb., Anat. Abt. **3** (1888). — **Schäffer, C.:** Beiträge zur Histologie der Insekten. Zool. Jb., Anat. Abt. **3** (1889). — **Schmidt, E.:** Die Histolyse und Histogenese der Flugmuskulatur von Psychoda alternata. Z. Morph. u. Ökol. Tiere **13** (1929). — **Schneider, J.:** Untersuchungen über die Tiefseefauna des Bieler-Sees mit besonderer Berücksichtigung der Biologie der Dipterenlarven der Grundfauna. Mitt. naturforsch. Ges. Bern **1904**. — **Sousloff:** Über die Phagocytose, die Exkretionsorgane und das Herz einiger Insekten. (Russ.: Trav. Soc. imp. Nat. St. Pétersbourg **35** (1906). Ref. Zool. Zbl. **32** (1907). — **Thienemann, A., Zavřel, J.:** Die Metamorphose der Tanypinen. Arch. f. Hydrobiol. **2**, Suppl. (1915). — Die Metamorphose der Tanypinen, II. Teil. Arch. f. Hydrobiol. **2**, Suppl. (1921). — **Vaney, M. C.:** Contribution à l'étude des larves et des métamorphoses des Diptéres. Ann. Univ. Lyon, N. s. J. Sci. méd. **8—10** (1902). — **Viallanes, H.:** Recherches sur l'histologie des Insectes et sur les phénomènes histologiques qui accompagnent le développement post-embryonaire de ces animaux. Ann. des Sci. natur. Zool. (6) **13/14** (1882). — **Weismann, A.:** Die nachembryonale Entwicklung der Musciden. Z. Zool. **14** (1864). — Die Metamorphose der Corethra plumicornis. Z. Zool. **16** (1866). — **Wheeler, W. M.:** The embryology of Blatta germanica and Doryphora lineata. J. of Morph. **3** (1889). — **Wielowiejski, H.:** Über das Blutgewebe der Insekten. Z. Zool. **43** (1886). — **Zavřel, J.:** (Siehe Thienemann, 1915, 1921).

Lebenslauf.

Am 6. September 1907 wurde ich, Heinz-Herbert Lange, als Sohn des Rektors Heinrich Lange zu Borgholzhausen geboren. Ich bin evangelischer Konfession und preußischer Staatsangehöriger.

Seit 1914 besuchte ich 4 Jahre lang die Volksschule zu Borgholzhausen, anschließend die dortige Höhere Privatschule; von Ostern 1922 ab das Realgymnasium zu Bielefeld, wo ich 1927 die Reifeprüfung bestand.

Ich studierte danach in *Marburg, München* und *Wien* Biologie, Mathematik und Physik.

Meine akademischen Lehrer waren: Alverdes, v. Auwers, Claussen, Figdor, Flössner, Frank, v. Frisch, Goetsch, Grüneisen, Haschek, Hasse, Hensel, Jaeck, Jaensch, Joseph, Korschelt, Krafft, Mattes, Molisch, Neumann, Nordhausen, Oppenheim, Pintner, Schlieper, Seiler und Tietze.